CC BY 4.0

DOI: https://doi.org/10.17650/2782-3202-2025-5-1-38-46

Гиперферритинемия как онкомаркер

Ю.В. Топникова, Е.В. Невзорова

ФГБОУ ВО «Тамбовский государственный университет им. Г.Р. Державина»; Россия, 392036 Тамбов, ул. Интернациональная, 33

***Контакты**: Юлия Викторовна Топникова yulia.smirno@mail.ru*

Уровень сывороточного ферритина повышен при многих злокачественных новообразованиях. Концентрацию ферритина в сыворотке следует рассматривать как клинически полезный опухолевый маркер при онкологии, демонстрирующий значимый и простой параметр для мониторинга активности заболевания.
Цель работы – представить клинический случай пациентки 74 лет с диагнозом «метастазы костей и легких без первичного образования, IV стадия, 2-я клиническая группа» (по Международной классификации болезней 10-го пересмотра: C79.5. Вторичное злокачественное новообразование костей и костного мозга), определить диагностическую и прогностическую ценность показателей ферритина при некоторых типах рака.
Из-за ухудшения состояния в виде нарастания слабости, болей в костях, отказа от пищи пациентка обратилась к онкологу и была направлена на госпитализацию в терапевтическое отделение с основным диагнозом «D50.9. Железодефицитная анемия неуточненная» и сопутствующим диагнозом «саркома Капоши кожи?». В биохимическом анализе крови отмечались высокие значения ферритина.
Представленный клинический случай демонстрирует диагностическую и прогностическую ценность уровня ферритина не только как «депо железа», но и как белка острой фазы. Известно, что аберрантная экспрессия ферритина тесно связана со многими злокачественными новообразованиями, а повышенные значения ферритина сопровождают тяжелые заболевания. В случае нашей пациентки повышение данного параметра указывало на прогрессирование онкологического процесса.

***Ключевые слова:** ферритин, гиперферритинемия, анемия тяжелой степени, множественная миелома, вторичное злокачественное новообразование костей и костного мозга, метастазы костей и легких без первичного образования*

***Для цитирования:** Топникова Ю.В., Невзорова Е.В. Гиперферритинемия как онкомаркер. MD-Onco 2025;5(1):38–46. DOI: https://doi.org/10.17650/2782-3202-2025-5-1-38-46*

Hyperferritinemia as a tumor marker

Yu.V. Topnikova, E.V. Nevzorova

G.R. Derzhavin Tambov State University; 33 Internatsionalnaya St., Tambov 392036, Russia

***Contacts**: Yuliya Viktorovna Topnikova yulia.smirno@mail.ru*

The level of serum ferritin is elevated in many malignant tumors. Ferritin concentration in serum should be considered a clinically useful tumor marker representing a significant and simple parameter for disease activity monitoring.
Aim of the work is to present a clinical case of a 74-year-old female patient with a diagnosis of "bone and lung metastases without primary tumor, stage IV, 2nd clinical group" (per the International Classification of Diseases 10th revision: C79.5. Secondary malignant neoplasm of bone and bone marrow), determine diagnostic and prognostic value of ferritin levels in some types of cancer.
Due to worsening condition in the form of increased fatigue, bone pain, food refusal, the patient sought a consultation with an oncologist and was referred for hospitalization in a therapy unit with the main diagnosis of "D50.9. Iron deficiency anemia, unspecified" and concomitant diagnosis of "Kaposi's sarcoma of the skin?" Biochemical blood work showed high ferritin levels. The presented clinical case demonstrated high diagnostic and prognostic value of ferritin level as not only iron depot but also as an acute phase protein. It is known that aberrant ferritin expression is associated with various malignant neoplasms, and high ferritin levels accompany severe diseases. In the case of our patient, the increase in this parameter showed progression of oncological process.

***Keywords:** ferritin, hyperferritinemia, severe anemia, multiple myeloma, secondary malignant neoplasm of bone and bone marrow, bone and lung metastases without primary tumor*

***For citation:** Topnikova Yu.V., Nevzorova E.V. Hyperferritinemia as a tumor marker. MD-Onco 2025;5(1):38–46. (In Russ.). DOI: https://doi.org/10.17650/2782-3202-2025-5-1-38-46*

CC BY 4.0

Введение

Датские ученые провели исследование, в ходе которого выяснилось, что гиперферритинемия – повышение в крови концентрации белкового комплекса ферритина – напрямую связана с продолжительностью жизни. Высокий уровень этого соединения (400–600 мкг/л при норме 200–300 мкг/л) увеличивает риск гибели от онкологии, болезней печени и других патологий. Повышение уровня ферритина сопровождает рост опухолей. Новообразованиям для жизнедеятельности требуется железо, которое организм «убирает» внутрь ферритина, тем самым замедляя рост раковых клеток [1].

Хотя ферритин прежде всего считается цитоплазматическим белком, он также локализуется в ядре, митохондриях и лизосомах, небольшая часть ферритина выявляется в сыворотке. Как основной белок, запасающий железо, ферритин содержит около 4,5–5 тыс. атомов железа и обнаруживается в большинстве живых клеток животных, растений, бактерий и водорослей [2, 3]. Ферритин играет критически важную роль во многих физиологических и связанных с заболеваниями процессах, включая регуляцию микроокружения опухоли и иммунный метаболизм [4]. В частности, ферритин участвует в процессе ферроптоза – способа запрограммированной гибели клеток [5]. Ферроптоз отличается от других классов гибели клеток, например апоптоза, аутофагии и пироптоза [6, 7], поскольку они связаны с накоплением железа и известны сопутствующим увеличением перекисного окисления липидов. Участие ферритина в ферроптозе «актуально» при онкологических заболеваниях и может играть фундаментальную роль в опухолевом иммунитете. Таким образом, терапевтические подходы, направленные на гомеостаз железа и ферритина, могут быть полезны при злокачественных новообразованиях, особенно в сочетании с гаптеновой терапией для усиления противоопухолевого ответа. Ферритин также защищает ДНК и белки от повреждений, вызванных железом [8]. Защищая клетки от токсических свойств свободного железа, ферритин эффективно используется в нескольких различных клеточных процессах, включая иммунную регуляцию (рис. 1) [9].

Цель работы – представить клинический случай пациентки 74 лет с диагнозом «метастазы костей и легких без первичного образования, IV стадия, 2-я клиническая группа» (по Международной классификации болезней 10-го пересмотра: C79.5. Вторичное злокачественное новообразование костей и костного мозга), определить диагностическую и прогностическую ценность показателей ферритина при некоторых типах рака.

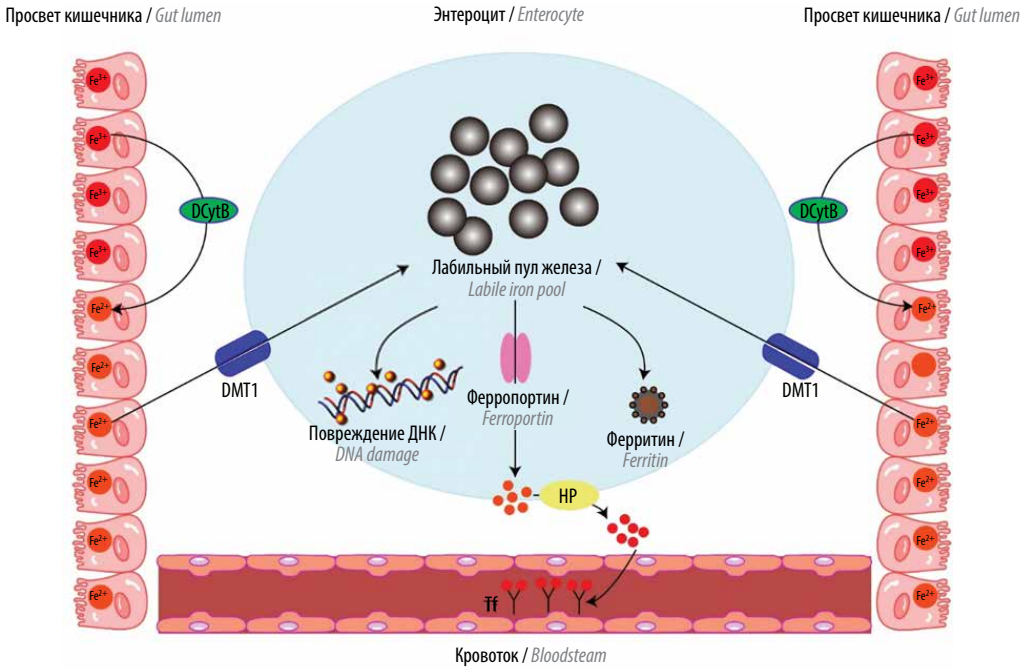

Рис. 1. *Внутриклеточный гомеостаз железа [9]. Ферритин действует как железооксидаза, а железо интернализуется и изолируется в минеральном ядре ферритина, превращая Fe^{2+} в Fe^{3+}. Реактивные вещества (желтые шарики на схеме) могут напрямую повредить ДНК и белки. Абсорбция железа в двенадцатиперстной кишке контролируется посредством экспрессии и транспортной активности переносчика двухвалентного металла 1 (DMT1) на люминальной стороне энтероцитов и ферропортина, единственного известного экспортера железа на базальной стороне, который переносит железо в кровоток. HP – гепсидин; Tf – трансферрин*

Fig. 1. *Intracellular iron homeostasis [9]. Ferritin serves as an iron oxidase and iron is internalized and isolated in the ferritin mineral nucleus where Fe^{2+} to Fe^{3+} conversion occurs. Reactive compounds (yellow spheres in the figure) can directly damage DNA and proteins. Iron absorption in the duodenum is controlled through expression and transport activity of divalent metal transporter 1 (DMT1) on the luminal side of enterocytes and ferroportin, the only known iron exporter on the basal side which transports iron to the bloodstream. HP – hepcidin; Tf – transferrin*

CC BY 4.0

Клинический случай

Пациентка Р., *1949 года рождения (74 года), 17.01.2024 обратилась в поликлинику по месту жительства к врачу-онкологу Центра амбулаторной онкологической помощи. Со слов пациентки: заболела около 2 мес назад, когда отметила повышение температуры тела до 39 °С, боль в правом бедре и общую слабость, снижение массы тела, потерю аппетита, образование на коже правой стопы.*

Из анамнеза: 2 мес назад переболела простудным заболеванием; проходила обследование в коммерческой медицинской организации, где была назначена антибактериальная и инфузионная терапия; после проведенного лечения симптомы простуды исчезли, но через некоторое время температура вновь стала подниматься и держаться на уровне 38,0–39,0 °С.

На момент осмотра на руках имелись результаты исследований, представленных коммерческой медицинской организацией:

- *компьютерная томография (КТ) от 17.12.2023: КТ-картина респираторного бронхиолита, вероятно вирусного генеза;*
- *КТ от 15.01.2024: КТ-картина диффузных изменений печени, поджелудочной железы; кисты левой доли печени; конкремент желчного пузыря; кисты почек;*
- *рентгенография от 11.01.2023: картина двустороннего коксартроза I–II степени.*

Результаты лабораторного обследования пациентки в поликлинике по месту жительства представлены в табл. 1.

Анамнез жизни: со слов пациентки, она не была инфицирована вирусами гепатита В, С, вирусом иммунодефицита человека; наличие туберкулеза, а также контакта с инфекционными больными в последние 3 нед пациентка отрицала. В 2022 г. переболела COVID-19. Непереносимости лекарственных препаратов не выявлено. Наличие в анамнезе сахарного диабета, инфаркта миокарда, острого нарушения мозгового кровообращения, аллергических реакций, гипертонической болезни, наследственных заболеваний пациентка также отрицала. Жалобы на артериальное давление отсутствовали. Пациентка на постоянной основе принимала препараты курантил 25 мг, кардиомагнил 75 мг 1 раз в день.

Таблица 1. *Результаты лабораторного обследования пациентки в поликлинике по месту жительства*

Table 1. *Results of laboratory examination of the patients at the outpatient clinic at the place of residence*

Показатель Parameter	Результат Result	Референсные значения Reference values	Интерпретация результата Result interpretation
Общий анализ крови от 27.12.2023 **Full blood count from 27.12.2023**			
Гемоглобин, г/л Hemoglobin, g/L	115	120–158	Ниже нормы Below normal
Эритроциты, 10^{12}/л Erythrocytes, 10^{12}/L	4,14	3,90–5,20	Норма Normal
Тромбоциты, 10^{9}/л Platelets, 10^{9}/L	403	150–400	Выше нормы Above normal
Нейтрофилы, % Neutrophils, %	75,17	41,0–75,0	Выше нормы Above normal
Моноциты, % Monocytes, %	13,11	4,0–12,50	Выше нормы Above normal
Лимфоциты, % Lymphocytes, %	10,03	19,0–48,0	Ниже нормы Below normal
СОЭ, мм/ч ESR, mm/h	82	2–30	Выше нормы Above normal
Биохимический анализ крови от 27.12.2023 **Biochemical blood work from 27.12.2023**			
Общий белок, г/л Total protein, g/L	67,6	66,0–83,0	Норма Normal
СРБ, мг/л CRP, mg/L	124,7	0,0–5,0	Выше нормы Above normal
Ферритин, мкг/л Ferritin, μg/L	1011	10,0 – 120,0	Выше нормы Above normal
АЛТ, ед/л ALT, U/L	91	0–35	Выше нормы Above normal
АСТ, ед/л AST, U/L	167	0–35	Выше нормы Above normal

CC BY 4.0

Окончание табл. 1
End of table 1

Показатель Parameter	Результат Result	Референсные значения Reference values	Интерпретация результата Result interpretation
Общий анализ крови от 10.01.2024 **Full blood count from 10.01.2024**			
Гемоглобин, г/л Hemoglobin, g/L	118	120–158	Ниже нормы Below normal
Эритроциты, 10^{12}/л Erythrocytes, 10^{12}/L	4,24	3,90–5,20	Норма Normal
Тромбоциты, 10^{9}/л Platelets, 10^{9}/L	354	150–400	Норма Normal
Лимфоциты, % Lymphocytes, %	17,70	19,0–48,0	Ниже нормы Below normal
СОЭ, мм/ч ESR, mm/h	120	2–30	Выше нормы Above normal
Биохимический анализ крови от 10.01.2024 **Biochemical blood work from 10.01.2024**			
СРБ, мг/л CRP, mg/L	150,7	0,0–5,0	Выше нормы Above normal
Ферритин, мкг/л Ferritin, μg/L	1781,1	10,0–120,0	Выше нормы Above normal
АЛТ, ед/л ALT, U/L	161	0–35	Выше нормы Above normal
АСТ, ед/л AST, U/L	259	0–35	Выше нормы Above normal
Коагулограмма от 10.01.2024 **Coagulation test from 10.01.2024**			
Фибриноген, г/л Fibrinogen, g/L	6,54	2,0–4,50	Выше нормы Above normal

Примечание. *СОЭ – скорость оседания эритроцитов; СРБ – С-реактивный белок; АЛТ – аланинаминотрансфераза; АСТ – аспартатаминотрансфераза.*
Note. *ESR – erythrocyte sedimentation rate; CRP – C-reactive protein; ALT – alanine transaminase; AST – aspartate transaminase.*

Результаты диагностики, проведенной по назначению врача-онколога и гематолога:

- *заключение по данным магнитно-резонансной томографии органов малого таза от 17.01.2024: метастазы многоочаговых изменений крестца, костей таза, правой бедренной кости, более вероятна вторичная деструкция;*
- *заключение по данным ультразвукового исследования щитовидной железы от 30.01.2024: в правой доле по задней поверхности определяется нечеткий участок повышенной эхогенности размерами 5 × 4 мм (участок фиброза), в левой доле очаговых образований не выявлено;*
- *заключение по результатам остеосцинтиграфии от 01.02.2024: с учетом отсутствия патологической гиперфиксации радиофармпрепарата в большинстве очагов литической деструкции и опухолевого первоисточника вторичный характер их сомнителен; картина не позволяет исключить множественную миелому;*
- *заключение по результатам эзофагогастродуоденоскопии от 02.02.2024: варикозные узелки пищевода, очаговый атрофический гастрит;*
- *заключение по данным позитронно-эмиссионной томографии, совмещенной с рентгеновской компьютерной томографией, от 06.03.2024: признаки литической деструкции костей таза, правой бедренной кости, правой стопы, множественные очаговые поражения легких.*

Результаты лабораторного обследования, выполненного по назначению врача-онколога и гематолога, представлены в табл. 2. Заключение: другие уточненные нарушения белых кровяных клеток.

При осмотре на коже подошвенной поверхности правой стопы выявлены образования размерами 1 × 1 и 0,3 × 0,3 см темно-красного цвета.

Выставлен предположительный диагноз: саркома Капоши кожи правой стопы?

CC BY 4.0

Таблица 2. *Лабораторное обследование пациентки по назначению врача-онколога и гематолога*

Table 2. *Results of laboratory examination of the patient prescribed by oncologist and hematologist*

Показатель Parameter	Результат Result	Референсные значения Reference values	Интерпретация результата Result interpretation
Общий анализ крови от 06.02.2024 **Full blood count from 06.02.2024**			
Лейкоциты, 10^9/л Leucocyte, 10^9/L	13,7	4–8,8	Выше нормы Above normal
Тромбоциты, 10^9/л Platelets, 10^9/L	479	180–320	Выше нормы Above normal
MCHC, г/дл MCHC, g/dL	32,6	30–38	Норма Normal
MCH, пг MCH, pg	25,6	27–34,5	Ниже нормы Below normal
MCV, фл MCV, fL	78,4	81–100	Ниже нормы Below normal
Гематокрит, % Hematocrit, %	27,3	37,5–49,5	Ниже нормы Below normal
Гемоглобин, г/л Hemoglobin, g/L	89	120–158	Ниже нормы Below normal
Эритроциты, 10^{12}/л Erythrocytes, 10^{12}/L	3,48	3,90 – 5,30	Ниже нормы Below normal
Ретикулоциты, % Reticulocytes, %	2,8	0,2–1	Выше нормы Above normal
СОЭ по Панченкову, мм/ч ESR per Panchenkov, mm/h	76	20	Выше нормы Above normal
Миелограмма от 06.02.2024 **Myelogram from 06.02.2024**			
Миелокариоциты, 10^9/л Total nucleated cell count, 10^9/L	140	41,6–195	Норма Normal
Индекс созревания нейтрофилов, % Neutrophil maturation index, %	0,66	0,5–0,9	Норма Normal
Лейкоэритробластическое соотношение Leukoerythroblast ratio	4,8:1	2–4	Не обнаружено Not found
Мегакариоциты Megakaryocytes	Выше нормы Above normal	0,1–0,2	–
Нормобласты базофильные, % Basophilic normoblasts, %	2	1,4–1,6	Выше нормы Above normal
Плазматические клетки, % Plasma cells, %	2	0,1–1,8	Выше нормы Above normal
Миелоциты нейтрофильные, % Neutrophilic myelocytes, %	18	1–12,2	Выше нормы Above normal
Недифференцированные бласты, % Undifferentiated blasts, %	2	0,1–1,1	Выше нормы Above normal

Примечание. *MCHC – средняя концентрация гемоглобина в эритроцитах; MCH – среднее содержание гемоглобина в эритроците; MCV – средний объем эритроцитов; СОЭ – скорость оседания эритроцитов.*
Note. *MCHC – mean corpuscular hemoglobin concentration; MCH – mean corpuscular hemoglobin; MCV – mean corpuscular volume; ESR – erythrocyte sedimentation rate.*

CC BY 4.0

Из-за ухудшения состояния в виде нарастания слабости, болей в костях, отказа от пищи пациентка обратилась к онкологу по месту жительства и была направлена на госпитализацию в терапевтическое отделение с основным диагнозом «D50.9. Железодефицитная анемия неуточненная» и сопутствующим диагнозом «саркома Капоши кожи?»

Данные объективного обследования: температура тела 36,2 °С, рост – 158 см, масса тела – 55 кг, индекс массы тела – 22, покровы умеренно бледные, тургор кожи снижен, эластичность снижена, кожные покровы сухие, пастозность голеней и стоп. При общем осмотре: состояние пациентки средней степени тяжести, сознание ясное.

Данные лабораторного обследования пациентки во время пребывания в стационаре представлены в табл. 3.

Пациентке проводили консервативную терапию: препараты железа, ферменты, ингибитор протонной помпы, гемотрансфузия 2 доз эритроцитарной массы (15.03.2024).

Таблица 3. *Результаты лабораторного обследования пациентки во время пребывания в стационаре*

Table 3. *Results of laboratory examination of the patient during hospitalization*

Показатель Parameter	Результат Result	Референсные значения Reference values	Интерпретация результата Result interpretation
Общий анализ крови от 12.03.2024 **Full blood count from 12.03.2024**			
Эритроциты, 10^{12}/л Erythrocytes, 10^{12}/L	2,68	3,90–5,30	Ниже нормы Below normal
Гемоглобин, г/л Hemoglobin, g/L	68	120–158	Ниже нормы Below normal
Гематокрит, % Hematocrit, %	23,3	37,5–49,5	Ниже нормы Below normal
МСНС, г/дл MCHC, g/dL	29,2	30–38	Ниже нормы Below normal
МСН, пг MCH, pg	25,4	27–34,5	Ниже нормы Below normal
MCV, фл MCV, fL	86,9	81–100	Ниже нормы Below normal
Лейкоциты, 10^9/л Leucocyte, 10^9/L	12,95	4–8,8	Выше нормы Above normal
Крупные тромбоциты, 10^9/л Giant platelets, 10^9/L	311	180–320	Норма Normal
Биохимический анализ крови от 12.03.2024 **Biochemical blood work from 12.03.2024**			
ОЖСС, мкмоль/л TIBC, μmol/L	4,58	45,3–77,1	Ниже нормы Below normal
АЛТ, ед/л ALT, U/L	5,6	0–40	Норма Normal
АСТ, ед/л AST, U/L	37,63	0–40	Норма Normal
Ферритин, мкг/л Ferritin, μg/L	2 839	10,0–120,0	Выше нормы Above normal
Исследование гормонов щитовидной железы в сыворотке крови от 13.03.2024 **Thyroid hormones in serum from 13.03.2024**			
Тироксин (Т4), нмоль/л Thyroxin (T4), nmol/L	94	155	Норма Normal
Т3 рев., нмоль/л rT3, nmol/L	0,61	1,88	Норма Normal
ТТГ, мкМЕ/мл Thyrotropin, μIU/mL	1,08	4	Норма Normal

Примечание. *МСНС – средняя концентрация гемоглобина в эритроцитах; МСН – среднее содержание гемоглобина в эритроците; MCV – средний объем эритроцитов; ОЖСС – общая железосвязывающая способность; АЛТ – аланинаминотрансфераза; АСТ – аспартатаминотрансфераза; Т3 рев. – трийодтиронин реверсивный; ТТГ – тиреотропный гормон.*
Note. *MCHC – mean corpuscular hemoglobin concentration; MCH – mean corpuscular hemoglobin; MCV – mean corpuscular volume; TIBC – total iron-binding capacity; ALT – alanine transaminase; AST – aspartate transaminase; rT3 – reverse triiodothyronine.*

CC BY 4.0

13.03.2024 выполнена рентгенография тазобедренных суставов. Заключение: визуализируется патологический оскольчатый перелом верхней трети диафиза бедренной кости с угловым смещением и захождением фрагментов на 4 см, перелом малого бугорка. Множественные литические метастазы в пределах визуализации бедренной кости, в крыле и теле подвздошной кости, лонной и седалищных костях справа.

Заключение по результатам осмотра травматологом: патологический перелом верхней трети правого бедра со смещением; множественные метастазы скелета. Оперативное лечение не показано, пациентка нуждается в общем уходе.

14.03.2024 в асептических условиях под местной инфильтрационной анестезией 2 % sol. lidokaini 2,0 проведена инцизионная биопсия образования кожи подошвенной поверхности правой стопы, наложены швы на рану и асептическая повязка. Патологическим бюро г. Тамбов 20.03.2024 выдано прижизненное патологоанатомическое исследование биопсийного материала. Микроскопическое описание: дерматофиброма; злокачественного роста не выявлено. Заключение: D21.2. Доброкачественное новообразование соединительной и других мягких тканей нижней конечности, включая тазобедренную область.

Выставлен диагноз: метастазы костей и легких без первичного образования, IV стадия, 2-я клиническая группа. Диагноз по Международной классификации болезней 10-го пересмотра: C79.5. Вторичное злокачественное новообразование костей и костного мозга.

После выписки из стационара дальнейшая история наблюдения за пациенткой прекращена по причине летального исхода на фоне прогрессирования онкологического заболевания.

Обсуждение

Онкологические заболевания представляют собой серьезную проблему для систем здравоохранения во всем мире. Рак относится к классу заболеваний, связанных с неопластической трансформацией обычных клеток. Эта трансформация включает ряд последовательных этапов, обусловленных избирательным давлением местной среды. Несмотря на значительные достижения в лечении рака, прогнозируется рост заболеваемости и смертности в ближайшие десятилетия.

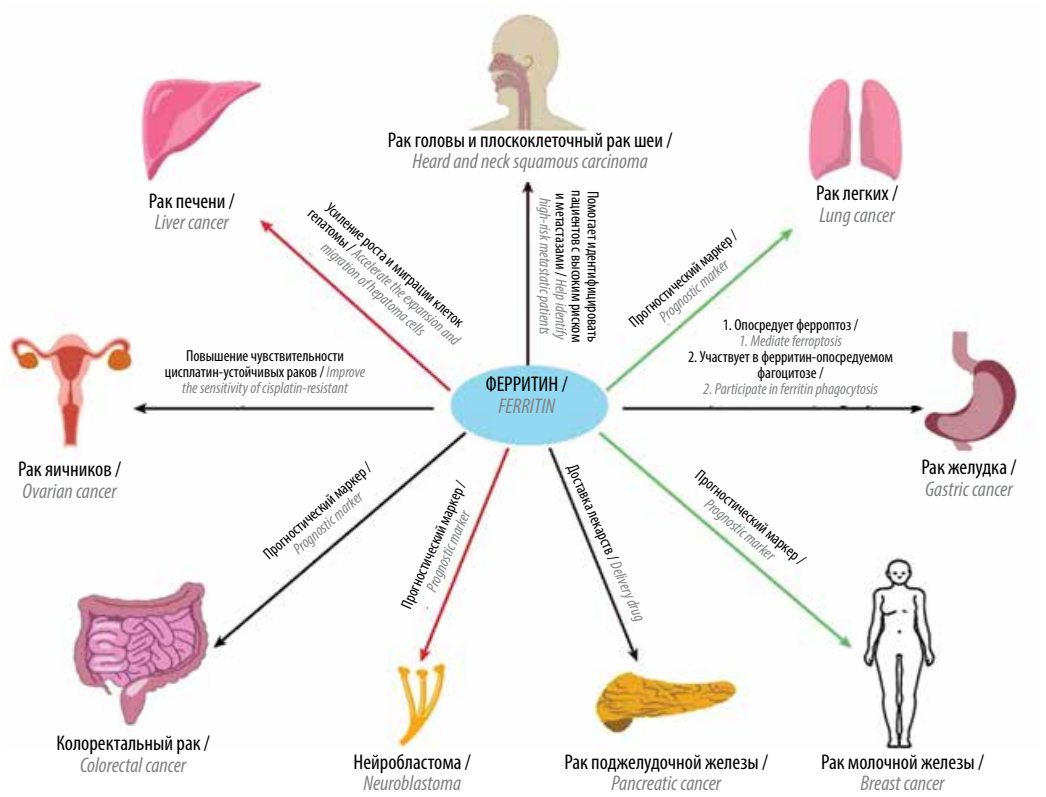

Рис. 2. *Связь между ферритином и раком [9]. Ферритин может быть прогностическим фактором для определенных типов рака, а уровни экспрессии ферритина тесно связаны со многими злокачественными новообразованиями, включая рак молочной железы, яичников, желудка, поджелудочной железы, печени, легких, колоректальный рак, нейробластому, рак головы и плоскоклеточный рак шеи. На рисунке красные стрелки обозначают стимулирование онкогенеза FTH (тяжелой цепи ферритина), зеленые стрелки – ингибирование онкогенеза FTH, черные стрелки указывают на то, что влияние FTH на опухоль неясно*

Fig. 2. *Association between ferritin and cancer [9]. Ferritin can serve as a prognostic factor for certain types of cancer, and ferritin expression levels are closely associated with many malignant neoplasms including breast, ovarian, stomach, pancreatic, lung, colorectal, head, squamous cell neck cancers and neuroblastoma. In the figure, red arrows represent FTH (ferritin heavy chain) oncogenesis stimulation, green arrows – FTH oncogenesis inhibition, black arrows show that the effect of FTH on the tumor is unclear*

CC BY 4.0

Ферритин позволяет определить прогноз при некоторых типах рака, поскольку аберрантная экспрессия ферритина тесно связана со многими злокачественными новообразованиями (рис. 2) [9].

В представленном нами клиническом наблюдении уровень сывороточного ферритина у пациентки со злокачественным новообразованием костей и костного мозга нарастал значительно больше, чем другие показатели крови. Последовательно сданные анализы крови показали, что уровень сывороточного ферритина является независимым фактором, связанным со злокачественным процессом. Таким образом, показатели сывороточного ферритина могут иметь потенциал для прогнозирования злокачественных образований [10].

Онкомаркер – поддающаяся оценке молекула, количество или качество которой изменяется при наличии неопластического процесса. Его можно использовать для выявления скрытых новообразований, определения ткани происхождения, уточнения прогноза, выявления рецидива опухоли или определения ответа на терапию [11, 12]. Ферритин представляет собой белок запаса железа и белок острой фазы, вырабатываемый гепатоцитами и клетками кроветворного происхождения [13]. У людей гиперферритинемию, не связанную с запасами железа, выявляют при злокачественных новообразованиях, включая опухоли гистиоцитарного происхождения [13].

Кроме того, на показатели сывороточного ферритина влияют печеночные факторы и анемия. В описанном клиническом наблюдении у пациентки была железодефицитная анемия тяжелой степени. Соответственно, сывороточный ферритин (на основании настоящего материала) не может считаться полезным опухолевым маркером при злокачественных новообразованиях. Необходимы дальнейшие исследования по определению карцинофетального изоферритина и других новых онкомаркеров [14].

К сожалению, дальнейшие исследования в рамках представленного случая невозможны по причине смерти пациентки на фоне быстрого прогрессирования онкологического процесса. За период наблюдения за пациенткой данные о показателях ферритина были собраны не настолько последовательно, чтобы проследить их изменения по стадиям заболевания и оценить влияние на прогноз.

Заключение

Сывороточный ферритин имеет решающее значение для гомеостаза железа в организме человека из-за его центральной роли в хранении и высвобождении железа. Чтобы полностью понять роль ферритина в регуляции баланса железа и заболеваний, в будущих исследованиях необходимо изучить связи между механизмом действия, локализацией, структурой и составом ферритина, его взаимодействием с другими молекулами, а также его влиянием на нестабильное железо.

Ферритин также связан с антиоксидантным стрессом, иммунной регуляцией и функциями ангиогенеза. Все в большем числе исследований получают данные, показывающие, что экспрессия ферритина тесно связана со злокачественными новообразованиями [15]. Для большинства типов рака повышение уровня ферритина указывает на плохой прогноз, но сверхэкспрессия ферритина снижает рост опухолевых клеток. Эти противоречивые результаты могут быть связаны с различной экспериментальной системой и требуют проверки в будущем [9].

ЛИТЕРАТУРА / REFERENCES

1. Попандопуло А. Гиперферритинемия – повышенный ферритин в крови при раке и других тяжелых заболеваниях. Доступно по: https://unclinic.ru/giperferritinemija-povyshennyj-ferritin-v-krovi-pri-rake-i-drugih-tjazhelyh-zabolevanijah/ Popandopulo A. Hyperferritinemia is an increased ferritin in the blood in cancer and other serious diseases. Available at: https://unclinic.ru/giperferritinemija-povyshennyj-ferritin-v-krovi-pri-rake-i-drugih-tjazhelyh-zabolevanijah/ (In Russ.).
2. Jian N., Dowle M., Horniblow R.D. et al. Morphology of the ferritin iron core by aberration corrected scanning transmission electron microscopy. Nanotechnology 2016;27(46):46LT02. DOI: 10.1088/0957-4484/27/46/46LT02
3. Melino G., Stefanini S., Chiancone E., Antonini E. Stoichiometry of iron oxidation by apoferritin. FEBS Lett 1978;86(1):136–8. DOI: 10.1016/0014-5793(78)80115-x
4. Cronin S.J.F., Woolf C.J., Weiss G., Penninger J.M. The role of iron regulation in immunometabolism and immune-related disease. Front Mol Biosci 2019;6:116. DOI: 10.3389/fmolb.2019.00116
5. Conrad M., Pratt D.A. The chemical basis of ferroptosis. Nat Chem Biol 2019;15(12):1137–47. DOI: 10.1038/s41589-019-0408-1
6. Stockwell B.R., Friedmann Angeli J.P., Bayir H. et al. Ferroptosis: a regulated cell death nexus linking metabolism, redox biology, and disease. Cell 2017;171(2):273–85. DOI: 10.1016/j.cell.2017.09.021
7. Xie Y., Hou W., Song X. et al. Ferroptosis: process and function. Cell Death Differ 2016;23(3):369–79. DOI: 10.1038/cdd.2015.158
8. Knovich M.A., Storey J.A., Coffman L.G. et al. Ferritin for the clinician. Blood Rev 2009;23(3):95–104. DOI: 10.1016/j.blre.2008.08.001
9. Shi X., Zhang A., Lu J. et al. An overview of heavy chain ferritin in cancer. Front Biosci (Landmark Ed) 2023;28(8):182. DOI: 10.31083/j.fbl2808182
10. Zhuge X., Zhou H., Chen L. et al. The association between serum ferritin levels and malignant intraductal papillary mucinous neoplasms. BMC Cancer 2021;21:1253. DOI: 10.1186/s12885-021-08986-z
11. Kirkali Z., Esen A.A., Kirkali G., Güner G. Ferritin: a tumor marker expressed by renal cell carcinoma. Eur Urol 1995;28(2):131–4. DOI: 10.1159/000475037
12. Tanaka M., Fernández-del Castillo C., Adsay V. et al. International consensus guidelines 2012 for the management of IPMN and MCN of the pancreas. Pancreatology 2012;12(3):183–97. DOI: 10.1016/j.pan.2012.04.004
13. Friedrichs K.R., Thomas C., Plier M. et al. Evaluation of serum ferritin as a tumor marker for canine histiocytic sarcoma. J Vet Intern Med 2010;24(4):904–11. DOI: 10.1111/j.1939-1676.2010.0543.x
14. Engelmann U., Büber V., Riedmiller H., Jacobi G.H. Ferritin – another tumor marker for testicular malignancies. Eur Urol 1981;7(6):355–8. DOI: 10.1159/000473264
15. Aulbert E., Schmidt C.G. Ferritin. A tumor marker in myeloid leukemia. Cancer Detect Prev 1985;8(1–2):302.

CC BY 4.0

Вклад авторов
Ю.В. Топникова: участие в осмотре пациентки, подготовке материалов и описании клинического наблюдения, разработка концепции и написание текста статьи, утверждение окончательного варианта статьи;
Е.В. Невзорова: обсуждение материалов статьи, критический анализ и доработка текста статьи.
Authors' contributions
Yu.V. Topnikova: participating in the examination of the patient, preparing materials and describing clinical observation, developing the concept of the article, article writing, approving the final version of the article;
E.V. Nevzorova: participation in the discussion of materials, critical analysis and revision of the article.

ORCID авторов / ORCID of authors
Ю.В. Топникова / Yu.V. Topnikova: https://orcid.org/0009-0005-4044-4938
Е.В Невзорова / E.V. Nevzorova: https://orcid.org/0000-0003-3229-0738

Конфликт интересов. Авторы заявляют об отсутствии конфликта интересов.
Conflict of interest. The authors declare no conflict of interest.

Финансирование. Работа выполнена без спонсорской поддержки.
Funding. The work was performed without external funding.

Соблюдение прав пациентов. Пациентка подписала информированное согласие на публикацию своих данных.
Compliance with patient rights. The patient gave written informed consent to the publication of her data.

Статья поступила: 11.12.2024. **Принята к публикации:** 24.01.2025. **Опубликована онлайн:** 14.03.2025.
Article submitted: 11.12.2024. **Accepted for publication:** 24.01.2025. **Published online:** 14.03.2025.