CC BY 4.0

DOI: https://doi.org/10.17650/2782-3202-2025-5-4-36-39

Особенности обеспечения проходимости верхних дыхательных путей у пациента с тиробластомой Описание клинического случая

Т.Е. Селина, В.Е. Груздев, А.А. Афанасенков, М.А. Анисимов, А.М. Мудунов, В.В. Верещак, И.Н. Юричев

Клинический госпиталь «Лапино» группы компаний «Мать и дитя»; Россия, 143081 Московская обл., д. Лапино, 1-е Успенское шоссе, 111

Контакты: *Татьяна Евгеньевна Селина dsl.adele@gmail.com*

Тиробластома – быстрорастущая, устойчивая к большинству современных схем химиотерапии опухоль щитовидной железы. Инвазивность и скорость роста определяют быстрое развитие изменений анатомии верхних дыхательных путей, угрожающих жизни пациента.
В описании клинического случая мы приводим пример того, как удалось безопасно обеспечить проходимость верхних дыхательных путей во время операции по поводу данного заболевания.

Ключевые слова: *тиробластома, трудные дыхательные пути, опухоль щитовидной железы, бронхоскопическая интубация трахеи, надгортанная обструкция*

Для цитирования: *Селина Т.Е., Груздев В.Е., Афанасенков А.А. и др. Особенности обеспечения проходимости верхних дыхательных путей у пациента с тиробластомой. Описание клинического случая. MD-Onco 2025;5(4):36–9.*
DOI: https://doi.org/10.17650/2782-3202-2025-5-4-36-39

Maintaining conductance of upper respiratory airways in a patient with thyroblastoma. Clinical case

T.E. Selina, V.E. Gruzdev, A.A. Afanasenkov, M.A. Anisimov, A.M. Mudunov, V.V. Vereshchak, I.N. Yurichev

Clinical Hospital "Lapino" of the "Mother and Child" Group of companies; 111 1st Uspenskoe Shosse, Lapino, Moscow region 143081, Russia

Contacts*: Tatiana Evgenievna Selina dsl.adele@gmail.com*

Thyroblastoma is a fast-growing thyroid tumor resistant to the majority of modern chemotherapy regimens. Invasiveness and growth rate cause fast development of changes in the anatomy of the upper airways threatening patient's life.
In this description of a clinical case, we present an example of how we safely maintained conductance of the upper respiratory airways during surgery to treat this disease.

Keywords: *thyroblastoma, difficult airway, thyroid tumor, fiberoptic bronchoscopy tracheal intubation, supraglottic obstruction*

For citation: *Selina T.E., Gruzdev V.E., Afanasenkov A.A. et al. Maintaining conductance of upper respiratory airways in a patient with thyroblastoma. Clinical case. MD-Onco 2025;5(4):36–9. (In Russ.).*
DOI: https://doi.org/10.17650/2782-3202-2025-5-4-36-39

Введение

Рак щитовидной железы – нередкое заболевание: в 2022 г. по всему миру выявлено более 800 тыс. новых случаев. Наиболее часто обнаруживают фолликулярный и папиллярный рак, которые лучше поддаются радикальному лечению.

Тиробластома – чрезвычайно редкое злокачественное новообразование: в мире описано около 10 случаев. Согласно гистологической классификации Всемирной организации здравоохранения, тиробластому выделили как отдельную нозологическую единицу в 2022 г. [1].

Гигантские опухоли щитовидной железы могут сдавливать, оттеснять гортань и трахею, изменяя анатомию верхних дыхательных путей. В таких случаях при подготовке к общей анестезии пациенты попадают в категорию лиц с предсказуемо трудными дыхательными путями. Стандартные подходы к индукции анестезии и интубации трахеи в данном случае могут поставить под угрозу жизнь пациента в связи с высоким риском надгортанной обструкции в сочетании с трудным хирургическим доступом к дыхательным путям [2, 3].

CC BY 4.0

В описании клинического случая мы хотим поделиться опытом столкновения с крайне редкой опухолью – тиробластомой: особенностями планирования прокладывания безопасного маршрута по, казалось бы, непреодолимому лабиринту, вариантами поиска запасного выхода и разработки плана спасения при ситуации «не могу интубировать, не могу вентилировать».

Клинический случай

Первая встреча с ***пациентом Э.,*** *32 лет, состоялась в поликлинике Клинического госпиталя «Лапино» за несколько дней до предполагаемого оперативного вмешательства. Объективно состояние пациента было тяжелым, отмечалось стридорозное дыхание.*

В январе 2024 г. было выявлено узловое образование в щитовидной железе. Пациент наблюдался и лечился в различных стационарах нашей страны и за рубежом. Цитологическое заключение от июля 2024 г.: подозрение на медуллярную карциному, Bethesda 5. В августе 2024 г. проведена биопсия новообразования щитовидной железы, гистологическое заключение: незрелая тератома щитовидной железы без инвазии в капсулу. В сентябре 2024 г. при пересмотре гистологических препаратов в экспертном составе поставлен диагноз: злокачественное новообразование, имеющее признаки тиробластомы; рекомендовано иммунофенотипирование и определение статуса DICER 1.

С октября 2024 г. у пациента отмечался рост опухолевого образования на шее справа. С ноября 2024 г. проведено 2 курса химиотерапии.

Результаты компьютерной томографии (КТ) шеи и органов грудной клетки с контрастным усилением от января 2025 г.: КТ-признаки неоднородных образований в проекции правой доли щитовидной железы, немногочисленных полисегментарных очагов обоих легких (подозрение на метастазы); неоднородный участок уплотнения в нижней доле справа; локальная внутригрудная лимфаденопатия (подозрение на метастазы); линейный перелом XI ребра. Возобновлена химиотерапия, но в марте 2025 г. прекращена в связи с проявлениями у пациента гастроинтестинальной токсичности II–III степеней, стойкой анемии.

Результаты КТ органов грудной клетки от 23.04.2025: образования в легких – более вероятны метастазы; выраженная инфильтрация интерстиция в нижних долях – может соответствовать карциноматозному лимфангиту (необходимо дифференцировать с интерстициальным отеком); увеличение бронхопульмональных, субкаринальных и правых паратрахеальных лимфатических узлов – возможны метастазы; крупное объемное образование в области правых отделов шеи с деформацией и сужением трахеи – наиболее вероятен рецидив опухоли.

Результаты магнитно-резонансной томографии мягких тканей от 23.04.2025: картина опухоли в правых отделах шеи с вовлечением окружающих мягких тканей, значительным смещением и сужением гортани и трахеи, а также наличием множественных метастазов в правых шейных лимфатических узлах и мягких тканях шеи слева.

В апреле 2025 г. пациент обратился за консультацией в онкоцентр клинического госпиталя «Лапино» – рекомендованы выполнение молекулярно-генетического исследования операционного материала, проведение полихимиотерапии. 28.04.2025 пациенту проведен курс полихимиотерапии по схеме карбоплатин + паклитаксел. Несмотря на это, рост образования продолжался (рис. 1, 2).

Примечательно, что при такой КТ-картине пациент был активен, разговаривал с умеренной одышкой, сатурация на воздухе была в пределах 93 %, хотя осиплость голоса и стридор присутствовали при физикальном осмотре.

Перед операцией пациенту была проведена контрольная бронхоскопия: гортань не вовлечена в патологический процесс, однако образование в области ротоглотки практически полностью перекрывало вход в гортань. Тем не менее визуализировать вход в трахею удалось без значимых технических сложностей. С учетом полученных данных мы решили провести оротрахеальную бронхоскопическую интубацию в ясном сознании с сохранени-

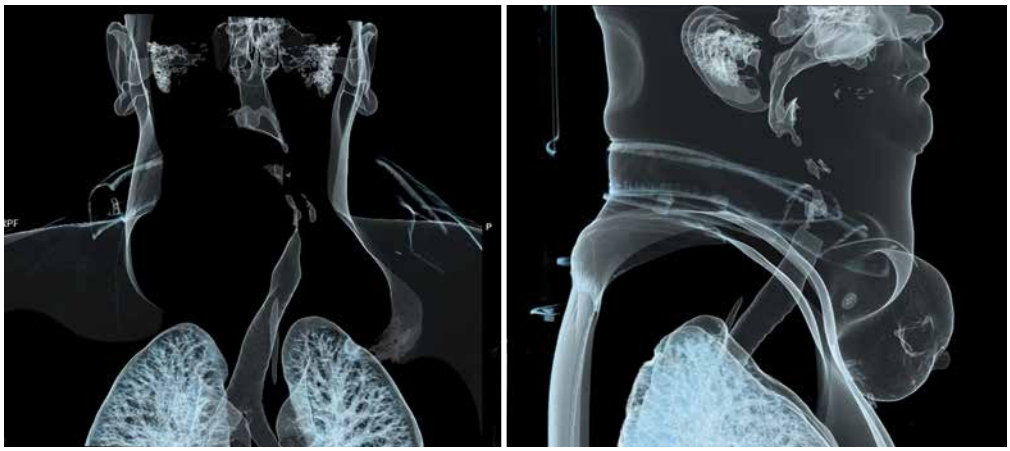

Рис. 1. *3D-реконструкция компьютерной томограммы верхних дыхательных путей*

Fig. 1. *3D reconstruction of computed tomography of the upper respiratory airways*

CC BY 4.0

Рис. 2. *Внешний вид опухоли*
Fig. 2. *Appearance of the tumor*

ем спонтанного дыхания, не прибегая к превентивной канюляции бедренных сосудов для подключения веновенозной экстракорпоральной мембранной оксигенации (ЭКМО), хотя данный метод применим при гигантских новообразованиях данной локализации [4, 5].

В операционной пациенту был внутривенно введен лидокаин 140 мг (из расчета 1,5 мг/кг). Затем опытным врачом-эндоскопистом проведена фиброоптическая назотрахеальная интубация на фоне спонтанного дыхания и полностью сохраненного сознания (рис. 3). По данным ларингоскопии начиная с ротоглотки отмечалось сдавление просвета образованием извне, практически полностью перекрывавшее вход в гортань. Гортань не вовлечена в процесс, отдавлена снизу и справа. После проведения интубационной трубки (Мерфи армированная 6,5) за голосовые складки введены пропофол 100 мг, рокуроний 30 мг. Отмечено однократное кратковременное снижение сатурации до 85 %.

Интраоперационно под ультразвуковым контролем установлены трехпросветный центральный венозный катетер в бедренную вену слева (16G/18G/18G), артериальный катетер в бедренную артерию справа; подключена раздельная церебральная оксиметрия.

Проведено оперативное вмешательство в объеме двусторонней операции Крайля, удаления гигантской опухоли мягких тканей на шее с пластикой дефекта ротированным лоскутом с включением большой грудной мышцы, трахеостомии.

Рис. 3. *Результат успешной интубации*
Fig. 3. *Result of successful intubation*

В конце операции сформирована хирургическая трахеостома, установлена трахеостомическая трубка № 8. Для послеоперационного обезболивания подключена внутривенная эластомерная помпа с фентанилом 1200 мкг, латраном 72 мг и нефопамом 180 мг со скоростью 6 мл/ч. Длительность операции составила 8 ч, анестезии – 9 ч 40 мин. Объем кровопотери – 1500 мл.

Обсуждение

Основная проблема, с которой мы столкнулись при планировании анестезии у данного пациента, – обеспечение проходимости верхних дыхательных путей.

Исходя из опыта работы нашей клиники с пациентами с трудными дыхательными путями, обусловленными опухолями в области верхних дыхательных путей, и опираясь на современные методические рекомендации, 1-м вариантом мы рассматривали формирование хирургической трахеостомы под местной анестезией [2]. Однако в связи с гигантской опухолью, оттеснявшей и сдавливавшей гортань и трахею, этот вариант не представлялся возможным.

Во время обсуждения данного случая был предложен вариант с подключением вено-венозной ЭКМО на время индукции. В 2022 г. описаны 2 клинических случая удачного подключения вено-венозной ЭКМО во время индукции с последующей интубацией трахеи и переходом на искусственную вентиляцию легких у пациентов с гигантскими опухолями щитовидной железы, сдавливающими гортань и трахею, прогрессирующей дыхательной недостаточностью [4]. В 2023 г. описан клинический случай подключения вено-венозной ЭКМО на время операции у пациентки с опухолью щитовидной железы с вовлечением в процесс трахеи и тяжелой дыхательной недостаточностью [5]. Однако с учетом возможности визуализации входа в трахею по данным бронхоскопии было решено использовать данный вариант только как альтернативный.

Интубация трахеи с сохраненным спонтанным дыханием с управляемой седацией дексмедетомидином, которую обычно применяют при трудных дыхательных путях, у данного пациента была невозможна ввиду высокого риска надгортанной обструкции при малейшем угнетении сознания [6, 7].

После проведения контрольной бронхоскопии с согласия пациента была успешно и безопасно проведена фиброоптическая интубация с сохраненными спонтанным дыханием и сознанием.

Заключение

Обеспечение проходимости дыхательных путей – фундаментальный навык, который в ситуации с трудными дыхательными путями превращается из рутинной процедуры в сложное искусство навигации. Это лабиринт, где анатомические аномалии, патологические процессы и факторы окружающей среды создают постоянно меняющуюся карту.

CC BY 4.0

Среди множества инструментов, доступных для применения в ежедневной практике анестезиологом, не существует навигатора, который проложит единый, правильный маршрут для всех пациентов. Каждый лабиринт уникален; стены, неожиданные развилки и тупики в нем создаются в результате отека тканей или новообразования, меняющего привычную анатомию верхних дыхательных путей, а свет постоянно мерцает, напоминая о нестабильности гемодинамики и нарастании гипоксии. В таком путешествии одно неверное движение может привести к фатальным последствиям – возникновению ситуации «не могу интубировать, не могу вентилировать».

В распоряжении анестезиолога большое количество лекарств, не меньшее число приборов и инструментов, современные алгоритмы действий в случае трудных дыхательных путей. Однако проблема остается актуальной, что косвенно подтверждается множеством путей решения. Ежедневный вопрос, с которым приходится сталкиваться практическому анестезиологу: как безопасно пройти этот путь?

Предоперационное прогнозирование – наш компас, а современное оборудование – карта, но именно клиническое мышление и способность к импровизации становятся самым надежным проводником.

При невозможности безопасного хирургического доступа к дыхательным путям, существующей угрозе или уже реализованной надгортанной обструкции только бронхоскопическая интубация трахеи на фоне сохраненного сознания и спонтанного дыхания может быть максимально безопасной. Но альтернативный план даже для такой процедуры необходим, и сегодня это ЭКМО.

ЛИТЕРАТУРА / REFERENCES

1. WHO classification of endocrine and neuroendocrine tumours. 5th edn. 2025. 605 p.
2. Министерство здравоохранения Российской Федерации. Методические рекомендации «Трудные дыхательные пути» у взрослых в стационаре (четвертый пересмотр). М., 2025. Ministry of Health of Russia. Methodological guidelines “Difficult Airway” in adults in a hospital setting (fourth revision). Moscow, 2025. (In Russ.).
3. Mason A.M., Rich J. Airway anatomy and assessment. In: SLAM: street level airway management. Ed.: J. Rich. Upper Saddle River, NJ: Brady/Pearson Prentice Hall, 2007. Pp. 19–36.
4. Zhao Y., Li Z., Zhang L. et al. Extracorporeal membrane oxygenation for thyroid surgery in patients with severe tracheal stenosis. SAGE Open Med Case Rep 2022;10:2050313X221139022. DOI: 10.1177/2050313X221139022
5. He B., Zhang S., Ren L. et al. Case report: Thyroid carcinoma invading trachea: multidisciplinary resection and reconstruction assisted by extracorporeal membrane oxygenation. Front Oncol 2023;12:990600. DOI: 10.3389/fonc.2022.990600
6. He X.Y., Cao J.P., He Q., Shi X.Y. Dexmedetomidine for the management of awake fibreoptic intubation. Cochrane Database Syst Rev 2014;(1):CD009798. DOI: 10.1002/14651858.CD009798.pub2
7. Bergese S.D., Khabiri B., Roberts W.D. et al. Dexmedetomidine for conscious sedation in difficult awake fiberoptic intubation cases [published correction appears in J Clin Anesth. 2007;19(4):323]. J Clin Anesth 2007;19(2):141–4. DOI: 10.1016/j.jclinane.2006.07.005

Вклад авторов
Т.Е. Селина: обзор литературы по теме статьи, написание текста статьи;
В.Е. Груздев: написание и редактирование текста статьи;
А.А. Афанасенков: подбор источников литературы, проведение анестезии;
М.А. Анисисмов: редактирование текста статьи, работа в операционной;
А.М. Мудунов: проведение операции;
В.В. Верещак: проведение бронхоскопии, интубации трахеи;
И.Н. Юричев: проведение бронхоскопии, методическая работа.
Authors’ contributions
T.E. Selina: literature review on the article topic, article writing;
V.E. Gruzdev: article writing and editing;
A.A. Afanasenkov: selection of literature sources, anesthesia administration;
M.A. Anisimov: article editing, work in the operating room;
A.M. Mudunov: performing the surgery;
V.V. Vereshchak: performing fiberoptic bronchoscopy, tracheal intubation;
I.N. Yurichev: performing fiberoptic bronchoscopy, methodological work.

ORCID авторов / ORCID of authors
Т.Е. Селина / T.E. Selina: https://orcid.org/0009-0004-5652-5436
В.Е. Груздев / V.E. Gruzdev: https://orcid.org/0000-0002-9454-0002
А.А. Афанасенков / A.A. Afanasenkov: https://orcid.org/0000-0001-7280-5471
М.А. Анисимов / M.A. Anisimov: https://orcid.org/0000-0002-4484-6716
А.М. Мудунов / A.M. Mudunov: https://orcid.org/0000-0002-0918-3857
В.В. Верещак / V.V. Vereshchak: https://orcid.org/0000-0002-6850-6919
И.Н. Юричев / I.N. Iurichev: https://orcid.org/0000-0002-1345-041X

Конфликт интересов. Авторы заявляют об отсутствии конфликта интересов.
Conflict of interest. The authors declare no conflict of interest.

Финансирование. Работа выполнена без спонсорской поддержки.
Funding. The work was performed without external funding.

Соблюдение прав пациентов. Пациент подписал информированное согласие на публикацию своих данных.
Compliance with patient rights. The patient gave written informed consent to the publication of his data.

Статья поступила: 22.09.2025. **Принята к публикации:** 21.10.2025. **Опубликована онлайн:** 01.12.2025.
Article submitted: 22.09.2025. **Accepted for publication:** 21.10.2025. **Published online:** 01.12.2025.