CC BY 4.0

DOI: https://doi.org/10.17650/2782-3202-2026-6-2-24-32

Робот-ассистированная забрюшинная лимфаденэктомия при герминогенной опухоли яичка IIA–IIB стадий

Э.М. Мамижев[1], Р.В. Орлова[1], Д.И. Румянцева[2], Р.А. Меликов[1], Н.Ф. Кротов[3], П.М. Горлин[3], А.К. Носов[3]

[1]СПб ГБУЗ «Городской клинический онкологический диспансер»; Россия, 198255 Санкт-Петербург, пр. Ветеранов, 56;
[2]Клиника высоких медицинских технологий им. Н.И. Пирогова ФГБОУ ВО «Санкт-Петербургский государственный университет»; Россия, 190103 Санкт-Петербург, наб. р. Фонтанки, 154;
[3]ФГБУ «Национальный медицинский исследовательский центр онкологии им. Н.Н. Петрова» Минздрава России; Россия, 197758 Санкт-Петербург, пос. Песочный, ул. Ленинградская, 68

***Контакты:** Эльдар Мухамедович Мамижев mamijev@mail.ru*

***Введение.** На протяжении долгого времени открытая забрюшинная лимфаденэктомия оставалась «золотым стандартом» лечения герминогенных опухолей яичка. Малоинвазивный подход с использованием эндовидеотехнологий позволил решить ряд задач, связанных со снижением операционных рисков для пациента и периоперационной нагрузки для операционной бригады. За счет широкого распространения роботизированной хирургии в урологии робот-ассистированная забрюшинная лимфаденэктомия (РА-ЗЛАЭ) стала набирать популярность с момента внедрения. Однако в отечественной практике до сих пор отсутствуют опубликованные данные касательно обсуждаемой техники.*
***Цель исследования** – изучить результаты РА-ЗЛАЭ у пациентов с герминогенными опухолями яичка IIA–IIB стадий.*
***Материалы и методы.** На базе НМИЦ онкологии им. Н.Н. Петрова в период с июня 2022 г. по май 2025 г. выполнено 70 РА-ЗЛАЭ. Показанием к РА-ЗЛАЭ служили герминогенные опухоли яичка IIA–IIB стадий; резидуальная опухоль забрюшинного пространства до начала системной химиотерапии <4 см в диаметре либо визуализируемые забрюшинные лимфатические узлы до 2 см у пациентов, которым не проводили полихимиотерапию; нормальные уровни сывороточных опухолевых маркеров (α-фетопротеина, β-хорионического гонадотропина человека, лактатдегидрогеназы). Операции проводили с использованием хирургической робот-ассистированной системы da Vinci Xi. Все пациенты пролечены согласно программе ранней реабилитации по системе ERAS (Enhanced Recovery After Surgery, ускоренное восстановление после операции). Выполнена оценка лимфатических узлов, факторов риска герминогенной опухоли яичка, интра- и послеоперационных показателей. Также проведена оценка функциональных результатов.*
***Результаты.** Среднее количество лимфатических узлов составило 30 ± 12; средняя продолжительность операции 209 ± 62 мин; медиана объема интраоперационной кровопотери 100 мл; средняя продолжительность пребывания в стационаре 9 ± 3 сут. Ни в одном случае периоперационной трансфузии не потребовалось. В послеоперационном периоде возникли 16 ранних осложнений, поздних осложнений не зарегистрировано. По результатам гистологического исследования у 25 (35,7 %) пациентов выявлен некроз, у 3 (4,3 %) – фиброз, у 4 (5,7 %) – зрелая тератома, у 4 (5,7 %) – жизнеспособная опухоль. Медиана времени послеоперационного наблюдения составила 14,8 мес. Антеградная эякуляция достигнута у 32,9 % пациентов после РА-ЗЛАЭ. У 1 пациента эякуляторный статус не удалось оценить из-за эректильной дисфункции. Ретроградная эякуляция наблюдалась у 47 (67,1 %) пациентов.*
***Заключение.** РА-ЗЛАЭ обладает значительными преимуществами в сравнении с традиционными подходами, включая меньшую инвазивность, сокращение времени восстановления и снижение риска осложнений. Требуются изучение долгосрочных результатов РА-ЗЛАЭ в виде показателей выживаемости и качества жизни пациентов, а также разработка новых технологий, направленных на повышение эффективности и доступности данного метода.*

***Ключевые слова:** робот-ассистированная хирургия, герминогенная опухоль, забрюшинная лимфаденэктомия, эякуляторная функция*

***Для цитирования:** Мамижев Э.М., Орлова Р.В., Румянцева Д.И. и др. Робот-ассистированная забрюшинная лимфаденэктомия при герминогенной опухоли яичка IIA–IIB стадий. MD-Onco 2026;6(2):24–32.*

DOI: https://doi.org/10.17650/2782-3202-2026-6-2-24-32

Robot-assisted retroperitoneal lymph node dissection for stage IIA–IIB testicular germ cell tumor

E.M. Mamizhev[1], R.V. Orlova[1], D.I. Rumyantseva[2], R.A. Melikov[1], N.F. Krotov[3], P.M. Gorlin[3], A.K. Nosov[3]

[1]City Clinical Oncology Dispensary; 56 Veteranov Prospekt, Saint Petersburg 198255, Russia;
[2]Saint Petersburg State University Hospital; 154 Naberezhnaya Reki Fontanki, Saint Petersburg 190103, Russia;
[3]N.N. Petrov National Medical Research Center of Oncology, Ministry of Health of Russia; 68 Leningradskaya St., Pesochnyy, Saint Petersburg 197758, Russia

CC BY 4.0

Contacts: *Eldar Mukhamedovich Mamizhev mamijev@mail.ru*

Background. *For a long time, open retroperitoneal lymph node dissection remained the gold standard for the treatment of testicular germ cell tumors. A minimally invasive approach using endoscopic technologies made it possible to solve a number of problems reducing surgical risks for the patient and the perioperative burden for the operating team. Due to the widespread use of robotic surgery in urology, robot-assisted retroperitoneal lymph node dissection (RA-RPLND) has been gaining popularity since its introduction. However, in Russian practice, there are still no published data regarding the discussed technique.*

Materials and methods. *At the N.N. Petrov National Medical Research Center of Oncology, a total of 70 RA-RPLND were performed between June 2022 and May 2025. The requirements for RA-RPLND were: testicular germ cell tumors IA–IIA; residual tumor of the retroperitoneal space before the start of systemic chemotherapy <4 cm in diameter or visualized retroperitoneal lymph nodes up to 2 cm in patients who did not undergo polychemotherapy; normal levels of serum tumor markers (α-fetoprotein, β-human chorionic gonadotropin, lactate dehydrogenase). The operations were performed using the da Vinci Xi robot-assisted surgical system. All patients were treated according to the early rehabilitation program using the ERAS system (Enhanced Recovery After Surgery). Lymph nodes, testicular germ cell tumors risk factors, intra- and postoperative parameters were evaluated. Functional results were also assessed.*

Results. *Mean number of lymph nodes was 30 ± 12. Mean operative time was 209 ± 62 minutes, median intraoperative blood loss was 100 mL, and mean hospital stay was 9 ± 3 days. No perioperative transfusion was required. There were 16 early and no late complications in the postoperative period. Histological examination revealed the following: necrosis in 25 (35.7 %) patients, fibrosis in 3 (4.3 %) patients, mature teratoma in 4 (5.7 %) patients, and viable tumor in 4 (5.7 %) patients. The median postoperative follow-up was 14.8 months. Antegrade ejaculation was achieved in 32.9 % of patients after RA-RPLND. In one patient, ejaculatory status could not be assessed due to erectile dysfunction. Retrograde ejaculation was observed in 47 (67.1 %) patients.*

Conclusion. *RA-RPLND has significant advantages over traditional approaches, including being less invasive, shorter recovery time, and reduced risk of complications. It is necessary to study the long-term results of RA-RPLND in terms of patient survival and quality of life, as well as to develop new technologies aimed at increasing the efficacy and availability of this method.*

Keywords: *robotic surgical procedure, testicular germ cell tumor, retroperitoneal lymph node dissection, ejaculatory function*

For citation: *Mamizhev E.M., Orlova R.V., Rumyantseva D.I. et al. Robot-assisted retroperitoneal lymph node dissection for stage IIA–IIB testicular germ cell tumor. MD-Onco 2026;6(2):24–32. (In Russ.).*

DOI: https://doi.org/10.17650/2782-3202-2026-6-2-24-32

Введение

Лечение герминогенных опухолей яичка (ГОЯ) – комплекс мероприятий, включающий такие этапы, как орхифуникулэктомия, платиносодержащая полихимиотерапия (ПХТ), а также удаление резидуальных опухолевых масс забрюшинного пространства, что наиболее актуально при несеминомном варианте заболевания. Выполнение забрюшинной лимфаденэктомии (ЗЛАЭ) сопряжено со значительным повышением общей выживаемости, выживаемости без прогрессирования и, как следствие, позволяет добиться показателей излечения пациентов с ГОЯ до 97 % случаев. На протяжении долгого времени открытая ЗЛАЭ (О-ЗЛАЭ) оставалась «золотым стандартом» и сопровождалась высокой периоперационной заболеваемостью и пролонгированием сроков госпитализации пациентов независимо от стадии и распространенности опухолевого процесса [1, 2]. Малоинвазивный подход с использованием эндовидеотехнологий в современной хирургии позволил решить ряд задач, связанных со снижением операционных рисков для пациента и периоперационной нагрузки для операционной бригады. В частности, лапароскопическая ЗЛАЭ (ЛС-ЗЛАЭ) у пациентов с ГОЯ, проведенная в крупных специализированных стационарах, характеризуется лучшей переносимостью и более коротким сроком госпитализации без потери в онкологических результатах [3].

Тем не менее при лапароскопической технике зачастую не удается избежать таких осложнений, как ретроградная эякуляция вследствие разделения симпатического сплетения или развитие лимфостаза вплоть до напряженного асцита в ходе разобщения лимфатических протоков. Благодаря широкому распространению роботизированной хирургии в урологии робот-ассистированная ЗЛАЭ (РА-ЗЛАЭ) стала набирать популярность с момента внедрения в 2006 г. P. Davol и соавт. [4]. Роботическая техника, помимо минимизации рисков со стороны характерных для открытых вмешательств осложнений, способствует осуществлению нервосберегающих и модифицированных методик ЗЛАЭ за счет более деликатной работы с тканями. Однако в отечественной практике до сих пор отсутствуют опубликованные данные касательно обсуждаемой техники.

Цель исследования – изучить результаты РА-ЗЛАЭ у пациентов с ГОЯ IIA–IIB стадий.

Материалы и методы

Нами проведен проспективный анализ баз данных пациентов с ГОЯ IIA–IIB стадий, получивших оперативное лечение на базе онкоурологического отделения НМИЦ онкологии им. Н.Н. Петрова. В период с июня 2022 г. по май 2025 г. выполнено 70 РА-ЗЛАЭ: 20 (28,6 %) – с семиномой, 50 (71,4 %) – с несеминомной опухолью. После орхифуникулэктомии 39 (55,7 %) пациентов

CC BY 4.0

получили системное ПХТ-лечение: 3 цикла по схеме BEP (блеомицин + этопозид + цисплатин), из них 6 (15,4 %) – с семиномой и 33 (84,6 %) – с несеминомой; 31 (44,3 %) пациентам выполнена РА-ЗЛАЭ без системной химиотерапии, из них 14 (45,2 %) – с семиномой и 17 (54,8 %) – с несеминомой.

Наличие резидуальных опухолевых масс после химиотерапии оценивали с помощью компьютерной томографии органов грудной, брюшной полости и малого таза с выполнением 3D-реконструкции брюшной полости и картированием зон лимфодиссекции для оценки наличия сосудистых аномалий и объема распространения опухолевых масс.

В настоящее исследование включены только пациенты, подходящие для выполнения РА-ЗЛАЭ и соответствующие следующим критериям:

- ГОЯ IIA–IIB стадий;
- резидуальная опухоль забрюшинного пространства до начала системной химиотерапии <4 см в диаметре;
- визуализируемые забрюшинные (паракавальные, аортокавальные, парааортальные) лимфатические узлы до 2 см у пациентов, которым не проводили ПХТ;
- нормальные уровни сывороточных опухолевых маркеров (α-фетопротеин <7 МЕ/мл; β-хорионический гонадотропин человека <5 мЕд/л; лактатдегидрогеназа 125,0–220,0 Ед/л).

Предоперационная подготовка

Подготовка пациента к забрюшинной лимфаденэктомии играет важную роль не только в успешном проведении операции, но и в послеоперационной реабилитации, а также онкологических результатах. На этом этапе проводят тщательное обследование, которое включает лабораторные анализы и визуализационные исследования, такие как 3D-визуализация снимков, сделанных с помощью компьютерной томографии, которые необходимы для оценки размеров и локализации лимфатических узлов. Кроме того, осуществляют предоперационную консультацию, в ходе которой пациенту разъясняют детали процедуры, возможные риски и ожидаемые результаты. Подробно обсуждают раннее восстановление по системе ERAS (Enhanced Recovery After Surgery, ускоренное восстановление после операции), а также соблюдение высокобелковой диеты до и после хирургического лечения. Этот процесс является, на наш взгляд, наиболее важным для минимизации осложнений и оптимизации исходов лечения.

По мере накопления опыта отмечено, что пациенты, страдающие ГОЯ, чаще имеют сосудистые аномалии (дополнительная артерия/вена, аномальное расположение артерии/вены) по сравнению с пациентами, страдающими другими заболеваниями. Данный опыт позволил минимизировать риски интраоперационных кровотечений.

Хирургическая техника

Все операции выполнены хирургом с большим опытом лапароскопической и роботизированной хирургии. Во всех случаях использовали трансперитонеальный доступ. Операции проводили с использованием хирургической робот-ассистированной системы da Vinci Xi.

Пациентов размещали на операционном столе в положении лежа на спине с разведенными в стороны прямыми ногами. Порты располагали линейно под небольшим углом, чтобы освободить место для ассистента в левом нижнем квадранте. Порт для камеры и правый порт для робота-манипулятора располагали по обе стороны от медиальных пупочных связок. Порты устанавливали на расстоянии примерно 6–7 см друг от друга, чтобы обеспечить свободу передвижения и избежать конфликтов (рис. 1). Рабочую консоль пристыковывали с правой стороны и после создания экспозиции использовали объектив 0°. Для полноценного билатерального доступа с помощью системы da Vinci Xi конфигурация линейного порта не наклонена, а расположена под прямым углом к средней линии, чтобы обеспечить доступ как к правому, так и к левому дистальным отделам мочеточников. Далее пациентов переводили в положение Тренделенбурга. Расположение операционной бригады указано на схеме (рис. 2).

Мы считаем, что роботическая техника не предполагает принципиальных различий в этапах лимфодиссекции, но позволяет в более короткие сроки осуществить доступ к ретрокавальной узловой ткани, также входящей в объем лимфодиссекции. Таким образом, объем оперативного вмешательства при РА-ЗЛАЭ совпадает с лимфодиссекцией при ЛС-ЗЛАЭ. Анатоми-

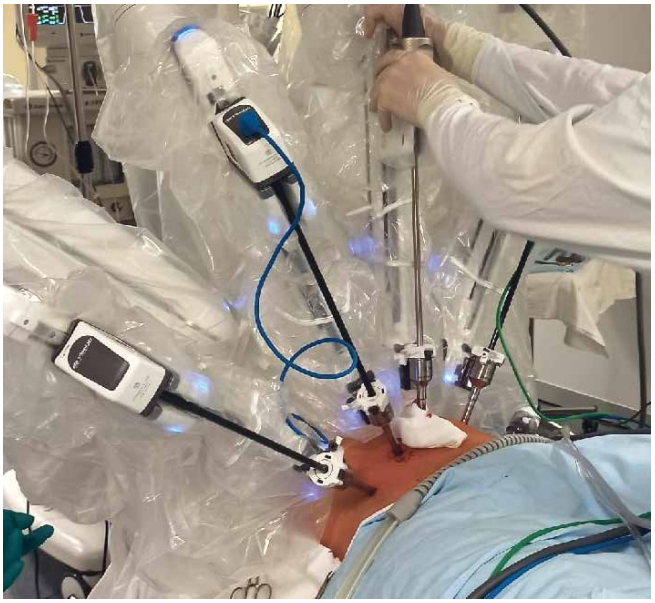

Рис. 1. *Расположение портов при робот-ассистированной забрюшинной лимфаденэктомии*

Fig. 1. *Port locations for robot-assisted retroperitoneal lymphadenectomy*

CC BY 4.0

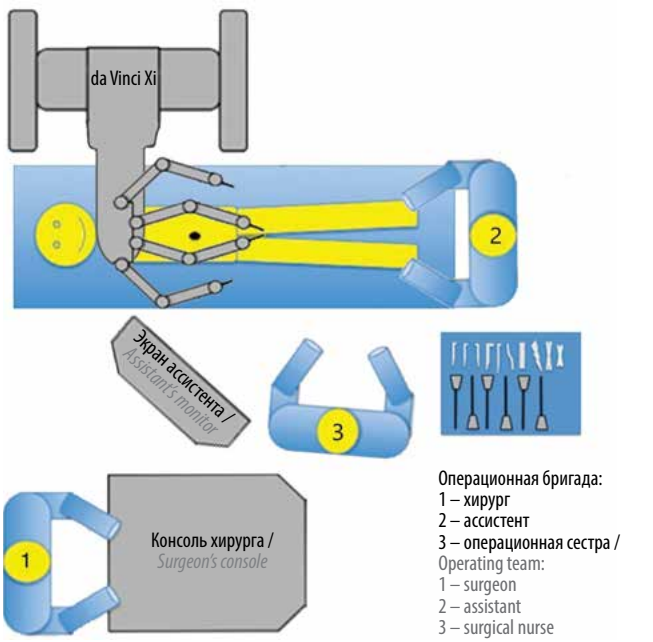

Рис. 2. *Расположение операционной бригады при робот-ассистированной забрюшинной лимфаденэктомии*

Fig. 2. *Location of the operating team for robot-assisted retroperitoneal lymphadenectomy*

ческими границами зоны операции выступают мочеточники, почечные сосуды и область бифуркации общих подвздошных сосудов.

Правосторонний и левосторонний модифицированный шаблон РА-ЗЛАЭ выполняли у пациентов с соответствующей стороной поражения яичка, которым не проводили системную химиотерапию. Пациентам с проведенной ПХТ выполняли тотальную ЗЛАЭ.

Правосторонний модифицированный этап диссекции начинают с полной мобилизации правых отделов толстой и двенадцатиперстной кишки, обнажая забрюшинное пространство и магистральные сосуды. Как упоминалось ранее, почечная ножка устанавливает верхнюю границу диссекции, тогда как нижняя брыжеечная артерия является нижней границей медиально. Граница в нижнелатеральном направлении – пересечение мочеточника с правой общей подвздошной артерией. Технику последовательного разделения и вращения нижней полой вены используют для удаления ретрокавальной узловой ткани, которая включает лимфатические узлы кзади от поясничных сосудов.

При левостороннем модифицированном этапе мобилизуют нисходящую кишку от селезеночного изгиба к подвздошным сосудам и медиально, чтобы окончательно обнажить всю поверхность аорты. Диссекцию парааортальных лимфатических узлов начинают у ворот почки и продолжают до места пересечения левого мочеточника с общей подвздошной артерией. Преаортальные и интераортокавальные узлы иссекают от ворот почки до нижней брыжеечной артерии, которую сохраняют.

Расширенную двустороннюю лимфаденэктомию выполняли у пациентов после индукционной ПХТ аналогично общему объему стандартных шаблонов, включая межаортокавальную, прекавальную, паракавальную и ретрокавальную диссекцию, а также преаортальную, парааортальную и ретроаортальную диссекцию лимфатической ткани с границами от уровня подвздошных сосудов дистально, правый и левые мочеточники латерально и почечные сосуды проксимально.

Послеоперационное ведение пациентов

Все пациенты пролечены согласно программе ранней реабилитации по системе ERAS.

Для минимизации лимфореи интраоперационные дренажи не устанавливали ни одному пациенту. Как до, так и после операции все пациенты придерживались высокобелковой диеты. Наличие хилезного асцита после операции устанавливали по данным 1 метода визуализации или их сочетания: клиническая картина, ультразвуковое исследование и компьютерная томография органов брюшной полости с внутривенным контрастированием. Дренаж в брюшную полость устанавливали при появлении напряженного хилезного асцита под ультразвуковым контролем. При неэффективности консервативной терапии и сохранении стойкой лимфореи >900 мл/сут пациентам выполнена интранодальная паховая лимфангиография под контролем плоскодетекторной компьютерной томографии.

Оценку ретроградной эякуляции проводили при контрольном осмотре пациента.

Анализ данных

Собранные данные проанализированы с использованием программного обеспечения SPSS v.26.0. Описательная статистика была предоставлена для демографических данных, клинических характеристик, интраоперационных и послеоперационных параметров. Количественные переменные описывали с использованием медианы и межквартильного размаха или среднего и стандартного отклонения, тогда как дискретные или качественные переменные – с использованием частоты и пропорции.

Результаты

Характеристика пациентов и первичной опухоли

Исходные характеристики 70 включенных в исследование пациентов представлены в табл. 1. Средний возраст составил 34 (19–44) года (семинома – 33 (25–35) года, несеминома – 35 (19–44) лет) со средним индексом массы тела 26 (19,3–41,7) кг/м^2 (семинома – 24,5 кг/м^2; несеминома – 26,3 кг/м^2). Распределение по стадиям до начала лечения: IIA – 44 (62,9 %) пациента (семинома – 17 (38,6 %); несеминома – 27 (61,4 %));

CC BY 4.0

Таблица 1. *Исходная характеристика пациентов*

Table 1. *Baseline characteristics of the patients*

Показатель Parameter	РА-ЗЛАЭ с семиномой (*n* = 20) RA-RPLND with seminoma (*n* = 20)	РА-ЗЛАЭ с несеминомой (*n* = 50) RA-RPLND with non-seminoma (*n* = 50)	Всего (*n* = 70) Total (*n* = 70)
Медиана возраста (межквартильный размах), лет Median age (interquartile range), years	33 (25–35)	35 (19–44)	34 (19–44)
Индекс массы тела, кг/м^2 Body mass index, kg/m^2	24,5	26,3	26 (19,3–41,7)
Стадия, *n*: Stage, *n*:			
IIA	17	27	44
IIB	3	23	26
Размер лимфатических узлов до лечения, *n* (%): Lymph node size prior to treatment, *n* (%):			
<1 см <1 cm	6 (30,0)	10 (20,0)	16 (22,8)
>1 и <2 см >1 and <2 cm	6 (30,0)	21 (42,0)	27 (38,6)
>2 и <4 см >2 and <4 cm	8 (40,0)	15 (30,0)	23 (32,9)
>4 см >4 cm	–	4 (8,0)	4 (5,7)
Размер лимфатических узлов после полихимиотерапии, *n* (%): Lymph node size after polychemotherapy, *n* (%):			
без изменений no change	4 (66,7)	9 (27,3)	13 (33,3)
уменьшение на 30 % decreased by 30 %	–	18 (54,6)	18 (46,2)
увеличение на 30 % increased by 30 %	2 (33,3)	6 (18,1)	8 (20,5)
Сторона поражения, *n* (%): Affected side, *n* (%):			
слева (парааортально) left (para-aortic)	7 (35,0)	4 (8,0)	11 (15,7)
справа (паракавально) right (paracaval)	9 (45,0)	5 (10,0)	14 (20,0)
билатерально bilateral	4 (20,0)	41 (82,0)	45 (64,3)
Лимфоваскулярная инвазия, *n* (%) Lymphovascular invasion, *n* (%)	11 (55,0)	21 (42,0)	32 (45,7)

Примечание. *Здесь и в табл. 2: РА-ЗЛАЭ – робот-ассистированная забрюшинная лимфаденэктомия.*
Note. *Here and in table 2: RA-RPLND – robot-assisted retroperitoneal lymphadenectomy.*

IIB – 26 (37,1 %) пациентов (семинома – 3 (11,5 %); несемиома – 23 (88,5 %)).

Средний размер опухоли на момент первичной диагностики составил 15 (7–23) мм. По результатам гистологии первичной опухоли выявлена лимфоваскулярная инвазия у 32 (45,7 %) пациентов (семинома – 11 (34,4 %); несемиома – 21 (65,6 %)).

Хирургические результаты

Среднее время операции составило 209 ± 62 мин; медиана объема интраоперационной предполагаемой кровопотери – 100 (50–200) мл; средняя продолжительность пребывания в стационаре – 9 ± 3 сут.

При оценке интраоперационных осложнений объем кровопотери >500 мл выявлен у 2 (2,86 %) пациентов. Ни в одном случае не потребовалось выполнение конверсии. Ни в одном случае периоперационной трансфузии не потребовалось. В послеоперационном периоде возникли 16 ранних осложнений (в течение 30 дней после операции); поздних 90-дневных осложнений не зарегистрировано. Оба ранних осложнения классифицированы по Clavien–Dindo (табл. 2).

Онкологические и функциональные результаты

Среднее количество лимфатических узлов, выявленное в ходе РА-ЗЛАЭ, – 30 ± 12. По результатам

CC BY 4.0

Таблица 2. *Интра- и послеоперационные исходы*

Table 2. *Intra- and postoperative outcomes*

Показатель Parameter	**РА-ЗЛАЭ с семиномой (*n* = 20)** RA-RPLND with seminoma (*n* = 20)	**РА-ЗЛАЭ с несеминомой (*n* = 50)** RA-RPLND with non-seminoma (*n* = 50)	**Всего (*n* = 70)** Total (*n* = 70)
Средняя продолжительность операции, мин Mean operative time, min	195 ± 64	214 ± 61	209 ± 62
Медиана объема кровопотери, мл Median blood loss volume, mL	100 (50–175)	100 (50–200)	100 (50–200)
Средний срок госпитализации, сут Mean hospital stay, days	9 ± 2	9 ± 4	9 ± 3
Послеоперационные показатели Postoperative parameters			
Дренирование плевральной полости, *n* (%) Pleural drain, *n* (%)	1 (5,0)	–	1 (1,4)
Хилезный напряженный асцит, *n* (%) Chylous ascites, *n* (%)	–	4 (8,0)	4 (5,7)
Жидкость в животе до 300 мл, *n* (%) Abdominal fluid up to 300 mL, *n* (%)	–	6 (12,0)	6 (8,6)
Кровотечение на 10-е сутки, *n* (%) Bleeding at day 10, *n* (%)	–	1 (2,0)	1 (1,4)
Количество лимфатических узлов Number of lymph nodes	25 ± 10	31 ± 13	30 ± 12
Гистологическое заключение, *n* (%) Histological findings, *n* (%)			
Некроз Necrosis	7 (35,0)	18 (36,0)	25 (35,7)
Фиброз Fibrosis	1 (5,0)	2 (4,0)	3 (4,3)
Зрелая тератома Mature teratoma	–	4 (8,0)	4 (5,7)
Жизнеспособная опухоль Viable tumor	3 (15,0)	1 (2,0)	4 (5,7)
Жировая клетчатка с лимфатическими узлами Fatty tissue with lymph nodes	9 (45,0)	25 (50,0)	34 (48,6)
Функциональные результаты, *n* (%) Functional outcomes, *n* (%)			
Антеградная эякуляция Antegrade ejaculation	15 (75,0)	8 (16,0)	23 (32,9)
Ретроградная эякуляция Retrograde ejaculation	5 (25,0)	42 (84,0)	47 (67,1)

окончательного гистологического исследования у 25 (35,7 %) пациентов выявлен некроз, у 3 (4,3 %) – фиброз, у 4 (5,7 %) – зрелая тератома, у 4 (5,7 %) – жизнеспособная опухоль.

Медиана времени послеоперационного наблюдения составила 14,80 (0,55–26,30) мес. На момент контрольного осмотра признаков рецидива, прогрессирования не выявлено ни у одного пациента.

У 31 (44,3 %) пациента РА-ЗЛАЭ выполнена без проведения индукционной химиотерапии: 14 (45,2 %) – с семиномой, 17 (54,8 %) – с несеминомной герминогенной опухолью (эмбриональный рак выявлен в 5 (16 %) случаях).

Антеградная эякуляция достигнута у 23 (32,9 %) пациентов исследуемой группы. У 1 пациента эякуляторный статус не удалось оценить из-за эректильной

CC BY 4.0

дисфункции. Ретроградная эякуляция наблюдалась у 47 (67,1 %) пациентов.

Обсуждение

ЗЛАЭ играет решающую роль в лечении пациентов с ГОЯ при наличии резидуальных опухолевых масс забрюшинного пространства. Однако использование малоинвазивных хирургических технологий остается поводом для дискуссий. Лапаротомный доступ при ЗЛАЭ связан с явными косметическими и функциональными недостатками, а также с весомыми периоперационными рисками. Роботическая техника зарекомендовала себя как безопасная и эффективная альтернатива открытому доступу в лечении желудочно-кишечных, эндокринных, урологических и злокачественных образований мягких тканей [5–7]. Тем не менее в современных клинических рекомендациях использование роботического и лапароскопического доступов в отношении ЗЛАЭ считается спорным [8].

A.C. Calaway и соавт. описали серию из 5 случаев лечения рецидивов после РА-ЗЛАЭ у пациентов с ГОЯ. Авторы отметили низкую степень последующего лечебного контроля, которую связали с низким качеством проведенных роботических операций, а также высокой лечебной нагрузкой на пациентов: 5 мужчин подверглись 12 различным режимам химиотерапии, а 3 перенесли дополнительные оперативные вмешательства. У 3 пациентов развилась значительная токсичность, вызванная цисплатином. Один пациент умер из-за прогрессирования рака яичка после того, как химиотерапия и хирургические методы оказались неэффективными. На основании изложенного выполнение РА-ЗЛАЭ даже при удовлетворительных предоперационных характеристиках пациентов в виде нормализации уровня онкомаркеров после системной терапии и cN <2 требует большого опыта хирурга в подобных операциях в комплексе с компетентной операционной бригадой и должным техническим оснащением стационара [8].

S. Ge и соавт. опубликовали результаты системного метаанализа, отражающего сравнительную характеристику роботической и нероботической ЗЛАЭ. Всего в анализ вошли 862 пациента из 7 исследований крупных специализированных центров. Исследователи заключили, что РА-ЗЛАЭ характеризуется статистически значимо меньшим объемом интраоперационной кровопотери, меньшим числом осложнений и более коротким сроком госпитализации по сравнению с О-ЗЛАЭ (p <0,05), а также отличается большим количеством забранных лимфатических узлов по сравнению с лапароскопическим доступом (p <0,05). Тем не менее РА-ЗЛАЭ, О-ЗЛАЭ и ЛС-ЗЛАЭ имели сходные показатели по времени операции, частоте положительных результатов в лимфатических узлах, рецидивам во время наблюдения и послеоперационным нарушениям эякуляции [7].

Отдельного обсуждения требуют объем выполнения ЗЛАЭ и его влияние на онкологическую радикальность операции. При ГОЯ большее количество взятых в ходе ЗЛАЭ лимфатических узлов связано с увеличением вероятности pN^+ и прогнозированием рецидива заболевания [9–11]. Таким образом, количество удаленных лимфатических узлов выступает суррогатным маркером качества ЗЛАЭ [12]. На этот маркер влияют анатомические границы диссекции, конституция пациента, хирургическая маркировка операционного материала и патоморфологическая обработка [13, 14]. S.M.V. Schermerhorn и соавт. проанализировали результаты 121 РА-ЗЛАЭ, выполненной 4 хирургами, и заключили, что при роботическом доступе количество лимфатических узлов, выявляемых в ходе патоморфологического исследования, главным образом зависит от индивидуальной работы хирурга [15]. J. Lin и соавт. опубликовали результаты исследования с участием 47 пациентов, подвергнутых О-ЗЛАЭ (n = 7), ЛС-ЗЛАЭ (n = 26) и РА-ЗЛАЭ (n = 14) [16]. Не получено статистически значимой разницы в группах при определении общего количества выявленных лимфатических узлов, однако установлена статистически значимая разница по выявлению pN^+ между ЛС-ЗЛАЭ и О-ЗЛАЭ (p <0,05) в пользу последней.

Средний возраст пациентов, страдающих ГОЯ, как правило, не превышает и 40 лет, и, поскольку с каждым годом все больше внимания уделяется качеству жизни пациентов с онкологическими заболеваниями, крайне важно определить и предупредить неудовлетворенные функциональные потребности пациентов [17–19]. Эякуляторная дисфункция является признанным осложнением ЗЛАЭ и развивается из-за прерывания во время операции симпатических нервных волокон, покрывающих забрюшинные лимфатические узлы [20, 21]. В результате интраоперационной травмы возникают ретроградный поток эякулята в мочевой пузырь, полное отсутствие выброса или продвижения из семявыбрасывающих протоков, известное как анэякуляция, которое проявляется у пациентов в виде уменьшения объема эякулята. Из 58 человек, включенных в исследование C. Conduit и соавт., 33 (57 %) сообщили о дисфункции эякуляции [22].

Таким образом, все больше результатов исследований подтверждают эффективность робот-ассистированного подхода в проведении ЗЛАЭ пациентам с резидуальной опухолью <4 см до начала системной химиотерапии.

Заключение

Наше исследование результатов лечения пациентов с ГОЯ IIA–IIB стадий является единственным в отечественной клинической практике и включает одну из наиболее крупных серий РА-ЗЛАЭ в мире. Полученные сведения не противоречат опубликованным данным о РА-ЗЛАЭ из открытых источников и могут

CC BY 4.0

быть сопоставлены со стандартными подходами к хирургическому лечению пациентов с ГОЯ IIA–IIB стадий.

Наше исследование имеет ряд ограничений в виде короткого срока наблюдения пациентов и одноцентрового характера работы, обусловленных редкостью обсуждаемой патологии и новизной внедряемого роботического доступа.

Перспективы дальнейших исследований включают изучение долгосрочных результатов применения РА-ЗЛАЭ, анализ ее влияния на выживаемость и качество жизни пациентов, сравнение с традиционными хирургическими подходами (лапаротомическая и ЛС-ЗЛАЭ), а также разработку новых технологий, направленных на повышение эффективности и доступности данного метода.

ЛИТЕРАТУРА / REFERENCES

1. Williams S.B., McDermott D.W., Winston D. et al. Morbidity of open retroperitoneal lymph node dissection for testicular cancer: contemporary perioperative data. BJU Int 2010;105(7):918–21. DOI: 10.1111/j.1464-410X.2009.08888.x
2. Subramanian V.S., Nguyen C.T., Stephenson A.J., Klein E.A. Complications of open primary and post-chemotherapy retroperitoneal lymph node dissection for testicular cancer. Urol Oncol 2010;28(5):504–9. DOI: 10.1016/j.urolonc.2008.10.026
3. Busch J., Magheli A., Erber B. et al. Laparoscopic and open postchemotherapy retroperitoneal lymph node dissection in patients with advanced testicular cancer – a single center analysis. BMC Urol 2012;12:15. DOI: 10.1186/1471-2490-12-15
4. Davol P., Sumfest J., Rukstalis D. Robotic-assisted laparoscopic retroperitoneal lymph node dissection. Urology 2006;67(1):199. DOI: 10.1016/j.urology.2005.07.022
5. Hays S.B., Corvino G., Lorié B.D. et al. Prince and princesses: the current status of robotic surgery in surgical oncology. J Surg Oncol 2024;129(1):164–82. DOI: 10.1002/jso.27536
6. Clark C.N., Smith J., Fuchs M.E. et al. Robotic retroperitoneal lymph node dissection for paratesticular rhabdomyosarcoma in adolescents: a case series. J Robot Surg 2023;17(6):3045–8. DOI: 10.1007/s11701-023-01735-3
7. Ge S., Zeng Z., Li Y. et al. The role of robotic retroperitoneal lymph node dissection in testicular cancer: a systematic review and meta-analysis. Int J Surg 2023;109(9):2808–18. DOI: 10.1097/JS9.0000000000000520
8. Calaway A.C., Einhorn L.H., Masterson T.A. et al. Adverse surgical outcomes associated with robotic retroperitoneal lymph node dissection among patients with testicular cancer. Eur Urol 2019;76(5):607–9. DOI: 10.1016/j.eururo.2019.05.031
9. Thompson R.H., Carver B.S., Bosl G.J. et al. Evaluation of lymph node counts in primary retroperitoneal lymph node dissection. Cancer 2010;116(22):5243–50. DOI: 10.1002/cncr.25266
10. Carver B.S., Cronin A.M., Eggener S. et al. The total number of retroperitoneal lymph nodes resected impacts clinical outcome after chemotherapy for metastatic testicular cancer. Urology 2010;75(6):1431–35. DOI: 10.1016/j.urology.2009.11.076
11. Nayan M., Jewett M.A., Sweet J. et al. Lymph node yield in primary retroperitoneal lymph node dissection for nonseminoma germ cell tumors. J Urol 2015;194(2):386–91. DOI: 10.1016/j.juro.2015.03.100
12. Morgan T.M., Barocas D.A., Penson D.F. et al. Lymph node yield at radical cystectomy predicts mortality in node-negative and not node-positive patients. Urology 2012;80(3):632–40. DOI: 10.1016/j.urology.2012.03.070
13. Bochner B.H., Cho D., Herr H.W. et al. Prospectively packaged lymph node dissections with radical cystectomy: evaluation of node count variability and node mapping. J Urol 2004;172(4 Pt 1):1286–90. DOI: 10.1097/01.ju.0000137817.56888.d1
14. Stein J.P., Penson D.F., Cai J. et al. Radical cystectomy with extended lymphadenectomy: evaluating separate package *versus* en bloc submission for node positive bladder cancer. J Urol 2007;177(3):876–82. DOI: 10.1016/j.juro.2006.10.043
15. Schermerhorn S.M.V., Christman M.S., Rocco N.R. et al. Learning curve for robotic-assisted laparoscopic retroperitoneal lymph node dissection. J Endourol 2021;35(10):1483–9. DOI: 10.1089/end.2020.0549
16. Lin J., Hu Z., Huang S. et al. Comparison of laparoscopic, robotic, and open retroperitoneal lymph node dissection for non-seminomatous germ cell tumor: a single-center retrospective cohort study. World J Urol 2023;41(7):1877–83. DOI: 10.1007/s00345-023-04459-z
17. Daneshmand S., Cary C., Masterson T. et al. Surgery in early metastatic seminoma: a phase II trial of retroperitoneal lymph node dissection for testicular seminoma with limited retroperitoneal lymphadenopathy. J Clin Oncol 2023;41(16):3009–18. DOI: 10.1200/JCO.22.00624
18. Nazareth I., Lewin J., King M. Sexual dysfunction after treatment for testicular cancer: a systematic review. J Psychosom Res 2001;51(6):735–43. DOI: 10.1016/s0022-3999(01)00282-3
19. Revenig L., Leung A., Hsiao W. Ejaculatory physiology and pathophysiology: assessment and treatment in male infertility. Transl Androl Urol 2014;3(1):41–9. DOI: 10.3978/j.issn.2223-4683.2014.02.02
20. sBeyer J., Collette L., Sauvé N. et al. Survival and new prognosticators in metastatic seminoma: results from the IGCCCG-update consortium. J Clin Oncol 2021;39(14):1553–62. DOI: 10.1200/JCO.20.03292
21. Gillessen S., Sauvé N., Collette L. et al. Predicting outcomes in men with metastatic nonseminomatous germ cell tumors (NSGCT): results from the IGCCCG update consortium. J Clin Oncol 2021;39(14):1563–74. DOI: 10.1200/JCO.20.03296
22. Conduit C., Hutchinson A.D., Leonard M. et al. An exploration of testicular cancer survivors' experience of ejaculatory dysfunction following retroperitoneal lymph node dissection-a sub-study of the PREPARE clinical trial. J Cancer Surviv 2025;19(2):558–67. DOI: 10.1007/s11764-023-01489-9

Вклад авторов

Э.М. Мамижев, Р.В. Орлова, Д.И. Румянцева, Р.А. Меликов, Н.Ф. Кротов, П.М. Горлин, А.К. Носов: разработка концепции исследования, получение и анализ данных, написание, редактирование и окончательное утверждение текста статьи.

Authors' contributions

E.M. Mamizhev, R.V. Orlova, D.I. Rumyantseva, R.A. Melikov, N.F. Krotov, P.M. Gorlin, A.K. Nosov: concept development, data collection and analysis, article writing and editing, final article approval.

ORCID авторов / ORCID of authors

Э.М. Мамижев / E.M. Mamizhev: https://orcid.org/0000-0001-6883-777X
Р.В. Орлова / R.V. Orlova: https://orcid.org/0000-0003-4447-9458
Д.И. Румянцева / D.I. Rumyantseva: https://orcid.org/0000-0002-8067-9150
А.К. Носов / A.K. Nosov: https://orcid.org/0000-0003-3850-7109

CC BY 4.0

Конфликт интересов. Авторы заявляют об отсутствии конфликта интересов.
Conflict of interest. The authors declare no conflict of interest.

Финансирование. Исследование проведено без спонсорской поддержки.
Funding. The study was performed without external funding.

Соблюдение прав пациентов и правил биоэтики
Исследование одобрено локальным этическим комитетом ФГБУ «НМИЦ онкологии им. Н.Н. Петрова» Минздрава России (выписка № 17/20 из протокола заседания № 3 от 22 марта 2022 г.). Исследование проведено в соответствии с Хельсинкской декларацией, Всемирной медицинской ассоциации в последней редакции.
Все пациенты подписали информированное согласие на участие в исследовании.
Compliance with patient rights and principles of bioethics
The study was approved by the local ethics committee of the N.N. Petrov National Medical Research Center of Oncology, Ministry of Health of Russia (extract No. 17/20 from the protocol No. 3 dated March 22, 2022). The study was performed in accordance with the World Medical Association Declaration of Helsinki, latest edition.
All patients gave written informed consent to participate in the study.

Статья поступила: 27.04.2026. **Принята к публикации:** 15.06.2026. **Опубликована онлайн:** 20.08.2026.
Article submitted: 27.04.2026. **Accepted for publication:** 15.06.2026. **Published online:** 20.08.2026.