CC BY 4.0

DOI: 10.17650/2782-3202-2022-2-1-28-32

ЭФФЕКТИВНОЕ ПРИМЕНЕНИЕ КОМПЛЕКСНОГО ПОДХОДА В ЛЕЧЕНИИ НЕЙРОЭНДОКРИННОГО РАКА ТОЛСТОЙ КИШКИ. КЛИНИЧЕСКИЙ СЛУЧАЙ

М.М. Давыдов[1, 2], П.А. Зейналова[1, 2], А.А. Феденко[1], Э.К. Ибрагимов[1], Д.А. Чекини[1], А.А. Филимонов[1], Е.В. Дементьева[1]

[1]Клинический госпиталь «Лапино» группы компаний «Мать и дитя»; Россия, 43081 Московская обл., д. Лапино, 1-е Успенское шоссе, 111;
[2]ФГАОУ ВО Первый Московский государственный медицинский университет им. И.М. Сеченова Минздрава России (Сеченовский Университет); Россия, 119991 Москва, ул. Трубецкая, 8, стр. 2

Контакты: Эльхан Кямранович Ибрагимов *e.ibragimov@mcclinics.ru*

Нейроэндокринные опухоли являются редкими новообразованиями желудочно-кишечного тракта. Как правило, диагноз пациентам ставится довольно поздно, поскольку опухоли не имеют характерных симптомов и отсутствуют чувствительные и специфические методы их раннего выявления. Кроме того, на сегодняшний день выбор противоопухолевых методов лечения ограничен.
В статье представлен клинический случай эффективного лечения нейроэндокринной опухоли толстой кишки с высоким уровнем микросателлитной нестабильности. Пациентке с метастатическим раком нисходящей ободочной кишки после выполнения паллиативной частичной колэктомии, атипичной резекции печени проводится терапия ингибиторами контрольных точек (PD-1), на фоне которой зафиксирована длительная стабилизация процесса.

Ключевые слова: *нейроэндокринные опухоли, иммуногистохимическое исследование, микросателлитная нестабильность, иммунотерапия, ингибиторы контрольных точек*

Для цитирования: *Давыдов М.М., Зейналова П.А., Феденко А.А. и др. Эффективное применение комплексного подхода в лечении нейроэндокринного рака толстой кишки. Клинический случай. MD-Onco 2022;2(1):28–32. DOI: 10.17650/2782-3202-2022-2-1-28-32.*

EFFECTIVE APPLICATION OF INTEGRATIVE APPROACH IN TREATMENT OF NEUROENDOCRINE COLON CANCER. CLINICAL CASE

M.M. Davydov[1, 2], P.A. Zeynalova[1, 2], A.A. Fedenko[1], E.K. Ibragimov[1], D.A. Chekiny[1], A.A. Filimonov[1], E.V. Dementieva[1]

[1]Clinical Hospital "Lapino" of the "Mother and Child" Group of companies; 111 1st Uspenskoe Shosse, Lapino, Moscow region 143081, Russia;
[2]I.M. Sechenov First Moscow State Medical University, Ministry of Health of Russia (Sechenov University); Bld. 2, 8 Trubetskaya St., Moscow 119991, Russia

Contacts: Elkhan Kyamranovich Ubragimov *e.ibragimov@mcclinics.ru*

Neuroendocrine tumors are rare type of tumors of the gastrointestinal tract. Mostly the patient is diagnosed rather late, the tumors don't have specific symptoms and there are no sensitive and specific methods of early diagnostics of the disease. Also, to date, the choice of antitumor treatment methods is limited.
The article presents a clinical case of effective treatment of a neuroendocrine tumor of the colon with high level of microsatellite instability. After palliative partial colectomy, atypical resection of the liver, female patient with metastatic cancer of the descending colon has been receiving therapy with checkpoint inhibitors (PD-1) which led to long-term stabilization of the process.

Key words: *neuroendocrine tumors, immunohistochemistry, microsatellite instability, immunotherapy, immune checkpoint inhibitors*

For citation: *Davydov M.M., Zeynalova P.A., Fedenko A.A. et al. Effective application of integrative approach in treatment of neuroendocrine colon cancer. Clinical case. MD-Onco 2022;2(1):28–32. (In Russ.). DOI: 10.17650/2782-3202-2022-2-1-28-32.*

CC BY 4.0

ВВЕДЕНИЕ

Нейроэндокринные опухоли (НЭО) – гетерогенная группа новообразований, происходящих из нейроэндокринных клеток эмбриональной кишки, обладающих биологически активными свойствами. Локализация НЭО разнообразна, но наиболее часто они встречаются в желудочно-кишечном тракте (66 %): преобладающее место расположения – слепая кишка (17,1 %), далее по убыванию частоты встречаемости: прямая кишка (16,3 %), тонкая кишка (13,4 %), желудок (6,0 %), поджелудочная железа (6–7 %). НЭО ободочной кишки составляют 4–8 % всех НЭО желудочно-кишечного тракта и 0,5 % всех впервые зарегистрированных злокачественных новообразований [1]. Заболеваемость составляет 0,2 случая на 100 тыс. населения в год [2].

По данным SEER (программа «Наблюдение, эпидемиология и исходы»), 60,8 % пациентов на момент постановки диагноза имеют отдаленные метастазы, 5-летняя выживаемость составляет 13,1 % [3].

Клиническая картина. Чаще всего НЭО имеют бессимптомное течение или проявляются неспецифическими симптомами, такими как потеря массы тела, нарушение акта дефекации в виде запоров или диареи; при распространенных формах возможны проявления кишечной непроходимости [4]. Характерные клинические особенности НЭО – карциноидный синдром и карциноидный криз. Основные проявления карциноидного синдрома – диарея и приливы. Типичный карциноидный синдром проявляется приливами (90 %), диареей (70 %), болью в животе (40 %), фиброзным поражением трехстворчатого клапана (45 %), телеангиэктазиями (25 %) и одышкой (15 %). Наиболее опасное осложнение карциноидного синдрома – карциноидный криз. В клинической картине преобладают гипотензия, тахикардия, аритмия, бронхиальный стридор и поражение центральной нервной системы [5].

Принципы диагностики. Основной метод обследования – колоноскопия с выполнением биопсии для проведения дальнейшего гистологического и иммуногистохимического исследования [5].

Выделяют несколько гистологических типов НЭО:

- Высокодифференцированные: НЭО G1 – низкая степень злокачественности, митозы/2 мм^2 <2, индекс пролиферации Ki-67 <3 %; НЭО G2 – промежуточная степень злокачественности, митозы/2 мм^2 – 2–20, Ki-67 – 3–20 %; НЭО G3 – высокая степень злокачественности, митозы/2 мм^2 >20, Ki-67 >20 %.
- Низкодифференцированные: нейроэндокринный рак мелкоклеточного типа и крупноклеточного типа – высокая степень злокачественности, митозы/2 мм^2 >20, Ki-67 >20 %.
- Высоко- или низкодифференцированные опухоли с различными степенью злокачественности, числом митозов, индексом Ki-67 [6]; при иммуногистохимическом исследовании положительны на синаптофизин, реже на серотонин, соматостатин [2].

При опухолях G1, G2 ^{68}Ga-DOTA-TATE или ^{68}Ga-DOTA-NOC, G3 позитронно-эмиссионная томография, совмещенная с компьютерной томографией, с данными радиофармацевтическими препаратами малоинформативна и применяется меченная ^{18}F фтордезоксиглюкоза (^{18}F-ФДГ) [4].

При подозрении на НЭО также исследуются биомаркеры в плазме крови: хромогранин А, нейронспецифическая энолаза, но для внелегочных опухолей данные маркеры являются менее специфичными [5].

Принципы лечения. Системное лечение НЭО достаточно ограниченно и включает применение октреотида, лантреотида, эверолимуса, химиотерапию (FOLFOX, XELOX, цисплатин/карбоплатин с этопозидом) [7].

В НЭО толстого кишечника в ряде случаев выявляются мутации, как и при аденокарциноме – *KRAS*, *BRAF* (частота встречаемости 17 и 5 % соответственно) [8]. Высокий уровень микросателлитной нестабильности (MSI-H) может определять таргетные точки при выборе лечения [9]. Опухолевые клетки с наличием высокого уровня микросателлитной нестабильности не устраняются иммунной системой, несмотря на активное микроокружение (CD8$^+$, Т-хелперы 1) из-за специфического усиления активности ингибиторов иммунных клеток, таких как PD-1, PD-L1, CTLA-4, LAG-3 [10]. Микросателлитную нестабильность можно оценивать как биомаркер при прогнозировании результатов монотерапии анти-PD1/PDL-1 [11]. Согласно руководствам NCCN (Национальная сеть по борьбе с раком), при наличии высокого уровня микросателлитной нестабильности рекомендуется назначение иммунотерапии [7].

КЛИНИЧЕСКОЕ НАБЛЮДЕНИЕ

***Пациентка М.**, 60 лет, диагноз: нейроэндокринный рак нисходящей ободочной кишки T3N1M1, стадия IV.*

Из анамнеза известно, что в мае 2020 г. впервые обнаружила кровь в кале, к врачам не обращалась. В июле состояние ухудшилось – появилось нарушение стула в виде частых запоров; клинических проявлений карциноидного синдрома не отмечалось. Выполнена фиброколоноскопия, обнаружено новообразование левого отдела толстой кишки с частичной кишечной непроходимостью. Выполнена биопсия образования, при гистологическом исследовании получен ответ: рак, необходимо дифференцировать с нейроэндокринным раком.

CC BY 4.0

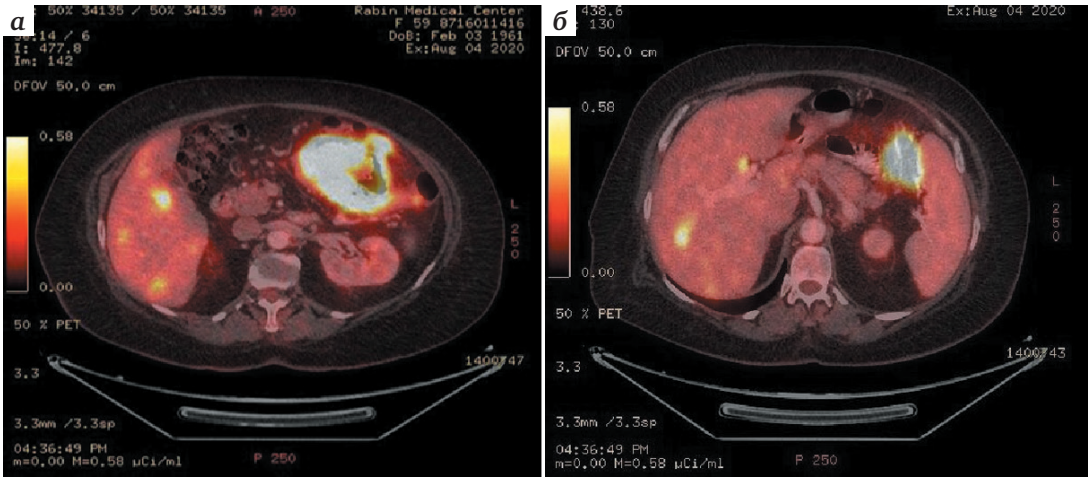

Рис. 1. *Позитронно-эмиссионная томография, совмещенная с компьютерной томографией. Метаболическое образование в области селезеночного угла ободочной кишки, метаболически активные билобарные образования печени*

Fig. 1. *Positron emission tomography, combined with computed tomography. Metabolic lesion in the area of splenic flexure of the colon, metabolically active bilobate lesions in the liver*

Учитывая риск развития кишечной непроходимости, принято решение об оперативном вмешательстве.

Перед оперативным вмешательством выполнена позитронно-эмиссионная томография, совмещенная с компьютерной томографией, по данным которой выявлены метаболическое образование в области селезеночного угла ободочной кишки размерами 72 × 52мм с гиперфиксацией ^{18}F-ФДГ (SUV = 11,87); билобарное поражение печени с гиперметаболизмом ^{18}F-ФДГ (рис. 1).

В августе 2020 г. выполнена паллиативная операция в объеме частичной колэктомии, атипичной резекции печени. Остаточные проявления болезни – множественные метастазы в печени. По данным гистологического исследования операционного материала: крупноклеточная нейроэндокринная карцинома с зонами НЭО G3 и обширными зонами некроза – до 10 см в наибольшем измерении. Опухоль прорастает через мышечный слой в жировую брыжеечную ткань. В 3 из 23 лимфатических узлов метастазы

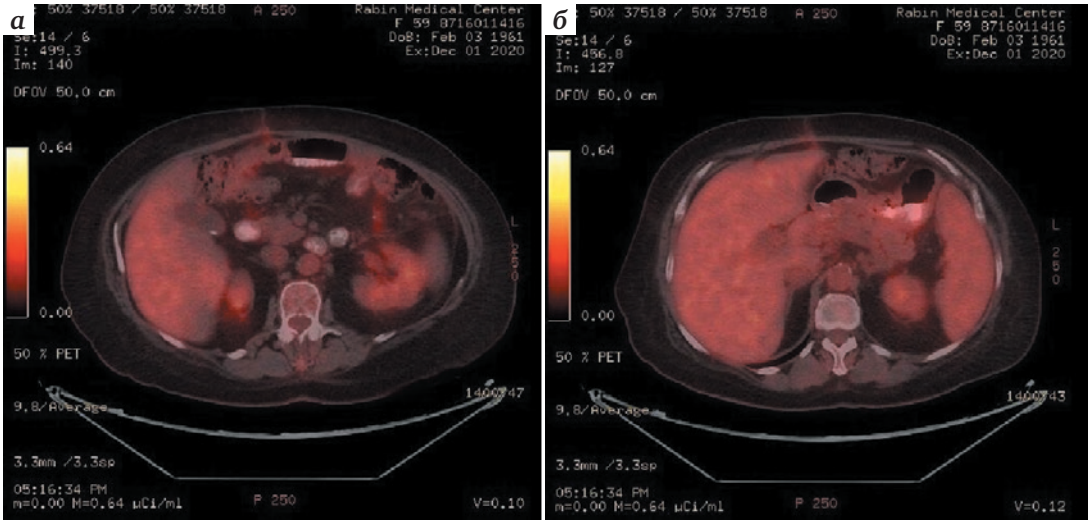

Рис. 2. *Позитронно-эмиссионная томография, совмещенная с компьютерной томографией, в процессе терапии. Очаги в печени без накопления радиофармацевтического препарата*

Fig. 2. *Positron emission tomography, combined with computed tomography, during therapy. Lesions in the liver without accumulation of the radiopharmaceutical agent*

CC BY 4.0

карциномы. В перипанкреатическом лимфатическом узле метастаз нейроэндокринной карциномы. В препаратах печени метастатическая нейроэндокринная карцинома размером 2,2 см в наибольшем измерении: хирургические края – 1 мм от опухоли, вовлечение капсулы печени.

С целью уточнения диагноза проведено иммуногистохимическое исследование, подтвердившее нейроэндокринную карциному. NSE, CD56, EMA, CK8, CK18, MNF 116, CK7 положительны в единичных клетках, индекс Ki-67 – до 70 % в более со́лидных участках и 30 % в более дифференцированных участках опухоли. Окраска на CK20, ER PAX8, TTF1, CK 5/6, синаптофизин, хромогранин отрицательна. При молекулярно-генетическом исследовании выявлен высокий уровень микросателлитной нестабильности.

На основании полученных данных установлен клинический диагноз: НЭО левого отдела ободочной кишки T3N1M1 (liv), IV стадия; хирургическое лечение в августе 2020 г.: частичная колэктомия, атипичная резекция печени.

По заключению онкологического консилиума, с учетом морфологии и наличия высокого уровня микросателлитной нестабильности, принято решение о проведении противоопухолевой лекарственной терапии по схеме EP (этопозид 100 мг/м^2 в 1–3-й день + цисплатин 75 мг/м^2 в 1-й день) + пембролизумаб 200 мг в 1-й день. Цикл – 1 раз в 21 день.

С сентября по ноябрь 2020 г. проведено 4 курса лечения по вышеописанной схеме, без проявлений клинически значимой токсичности.

В декабре 2020 г. проведено плановое контрольное обследование. По данным позитронно-эмиссионной томографии, совмещенной с компьютерной томографией, с ^{18}F-ФДГ: печень нормальных размеров, визуализируются несколько гиподенсных очагов без накопления ^{18}F-ФДГ (рис. 2).

Учитывая достигнутую стабилизацию процесса после 4 курсов химиоиммунотерапии, лечение продолжено в виде поддерживающей монотерапии пембролизумабом – 200 мг в 1-й день, цикл – 21 день.

С декабря 2020 г. по июнь 2021 г. проведено 12 курсов поддерживающей иммунотерапии. При очередном контрольном обследовании в июле 2021 г. (позитронно-эмиссионная томография, совмещенная с компьютерной томографией, с ^{18}F-ФДГ) отмечается стабилизация процесса.

ОБСУЖДЕНИЕ

Лечение НЭО всегда требует мультидисциплинарного подхода. Основным методом лечения нерезектабельных или метастатических форм НЭО была комбинация оперативного вмешательства с лучевой терапией или химиотерапией [12]. Платиносодержащие схемы химиотерапии показали эффективность в качестве 1-й линии лечения, но терапевтический эффект оказался очень коротким (выживаемость без прогрессирования – 4,5 мес) [13]. Наличие у нашей пациентки высокого уровня микросателлитной нестабильности позволило задуматься о целесообразности проведения иммунотерапии. Для определения тактики лечения в данном случае проанализирована литература из источников UpToDate, PubMed, а также клинические рекомендации по лечению онкологических заболеваний, одобренные в России и за рубежом. Есть данные, что применение иммунотерапии высокоэффективно у пациентов с метастатическим колоректальным раком при высоком уровне микросателлитной нестабильности, в том числе в 1-й линии лечения [14]. Также проанализированы данные нескольких клинических исследований применения пембролизумаба в лечении НЭО желудочного тракта, в рамках которых пембролизумаб назначался во 2-й и последующих линиях лечения в качестве монотерапии (KEYNOTE-158, KEYNOTE-028) и в комбинации с химиотерапией (иринотекан или паклитаксел) (NCT03136055). Вышеперечисленные исследования, по предварительным результатам, как при использовании монотерапии, так и в сочетании с химиотерапией показали ограниченную эффективность при нейроэндокринных низкодифференцированных опухолях [15, 16]. Но, учитывая наличие у пациентки высокого уровня микросателлитной нестабильности, принято решение о назначении ингибитора контрольных точек. Кроме того, принимая во внимание нейроэндокринную дифференцировку опухоли, наличие отдаленных метастазов в печени, доказанную незначительную эффективность иммунотерапии при данном подтипе опухолей кишечника, решено к иммунотерапевтическому препарату добавить 4 курса химиотерапии для увеличения эффективности выбранной схемы лечения.

ЗАКЛЮЧЕНИЕ

Представленный клинический случай свидетельствует об эффективном применении иммунотерапии, возможности увеличения безрецидивной выживаемости у пациентов с крупноклеточными НЭО G3 толстого кишечника в сочетании с высоким уровнем микросателлитной нестабильности. Важно выполнение иммуногистохимического исследования с определением уровня микросателлитной нестабильности при данной нозологии для последующего определения индивидуальной тактики лечения и возможности назначения иммунотерапии, которая может влиять на прогноз и общую выживаемость этой категории больных.

CC BY 4.0

ЛИТЕРАТУРА / REFERENCES

1. Oronsky B., Ma P.C., Morgensztern D., Carter C.A. Nothing But NET: A Review of Neuroendocrine Tumors and Carcinomas. Neoplasia 2017;19(12):991–1002. DOI: 10.1016/j.neo.2017.09.002.
2. Caplin M., Sundin A., Nillson O. et al. ENETS Consensus Guidelines for the Management of Patients with Digestive Neuroendocrine Neoplasms: Colorectal Neuroendocrine Neoplasms. Neuroendocrinology 2012;95(2):88–97. DOI: 10.1159/000335594.
3. Surveillance, Epidemiology, and End Results (SEER) Program Research Data (1975–2016), National Cancer Institute, DCCPS, Surveillance Research Program, released April 2019, based on the November 2018 submission. Available at: https://seer.cancer.gov.
4. Ramage J.K., Valle J., Nieveen van Dijkum E.J.M. et al. Colorectal Neuroendocrine Neoplasms: Areas of Unmet Need. Neuroendocrinology 2019;108(1):45–53. DOI: 10.1159/000493767.
5. Garcia-Carbonero R., Sorbye H., Baudin E. et al. ENETS Consensus Guidelines for High-Grade Gastroenteropancreatic Neuroendocrine Tumors and Neuroendocrine Carcinomas. Neuroendocrinology 2016;103(2):186–94. DOI: 10.1159/000443172.
6. Nagtegaal I.D., Odze R.D., Klimstra D. et al. The 2019 WHO classification of tumours of the digestive system. Histopathology 2020;76(2):182–8. DOI: 10.1111/his.13975.
7. Neuroendocrine and adrenal tumors, Version 3.2021, NCCN Guidelines, 2021. Available at: https://www.nccn.org.
8. Olevian D.C., Nikiforova M.N., Chiosea S. et al. Colorectal poorly differentiated neuroendocrine carcinomas frequently exhibit BRAF mutations and are associated with poor overall survival. Hum Pathol 2016;49:124–34. DOI: 10.1016/j.humpath.2015.11.004.
9. Takizawa N., Ohishi Y., Hirahashi M. et al. Molecular characteristic of colorectal neuroendocrine carcinoma; similarities with adenocarcinoma rather than neuroendocrine tumor. Hum Pathol 2015;46(12):1890-900. DOI: 10.1016/j.humpath.2015.08.006.
10. Gatalica, Z., Vranic S., Xiu J. et al. High microsatellite instability (MSI-H) colorectal carcinoma: a brief review of predictive biomarkers in the era of personalized medicine. Fam Cancer 2016;15(3);405–12. DOI: 10.1007/s10689-016-9884-6.
11. Bongiovanni A., Maiorano B.A., Azzali I. et al. Activity and Safety of Immune Checkpoint Inhibitors in Neuroendocrine Neoplasms: A Systematic Review and Meta-Analysis. Pharmaceuticals (Basel) 2021;14(5):476. DOI: 10.3390/ph14050476.
12. Kunz P.L. Carcinoid and Neuroendocrine Tumors: Building on Success. J Clin Oncol 2015;33(16):1855–63. DOI: 10.1200/JCO.2014.60.2532.
13. Patta A., Fakih M. First-line cisplatin plus etoposide in high-grade metastatic neuroendocrine tumors of colon and rectum (MCRC NET): review of 8 cases. Anticancer Res 2011;31(3):975–8. PMID: 21498724.
14. André T., Shiu K.-K., Kim T.W. et al. Pembrolizumab in Microsatellite-Instability–High Advanced Colorectal Cancer. N Engl J Med 2020;383(23):2207–18. DOI: 10.1056/NEJMoa2017699.
15. Chan J.A., Raj N.P., Aggarwal R.R. et al. Pembrolizumab-based therapy in previously treated extrapulmonary poorly-differentiated neuroendocrine carcinomas: results of part B (pembrolizumab plus chemotherapy). Presented at: 2021 NANETS Annual Symposium, November 3–6, 2021; virtual. Abstract 172.
16. Strosberg J.R., Mizuno N., Doi T. et al. Efficacy and Safety of Pembrolizumab in Previously Treated Advanced Neuroendocrine Tumors: Results From the Phase II KEYNOTE-158 Study. Clin Cancer Rese 2020;26(9):2124–30. DOI: 10.1158/1078-0432.CCR-19-3014.

Вклад авторов
М.М. Давыдов, П.А. Зейналова, А.А. Феденко: общее руководство, определение концепции, планирование, редактирование текста статьи;
Э.К. Ибрагимов: сбор, критический анализ и систематизация данных литературы, обобщение результатов противоопухолевой терапии, написание текста статьи;
Д.А.Чекини, А.А. Филимонов: обобщение результатов противоопухолевой терапии;
Е.В. Дементьева: сбор, критический анализ и систематизация данных литературы, написание текста статьи.
Authors' contributions
M.M. Davydov, P.A. Zeynalova, A.A. Fedenko: general guidance, definition of the concept, planning, editing of the text of the article;
E.K. Ibragimov: collection, critical analysis and systematization of literature data, generalization of the results of antitumor therapy, writing the text of the article;
D.A. Chekiny, A.A. Filimonov: generalization of the results of antitumor therapy;
E.V. Dementieva: collection, critical analysis and systematization of literature data, writing the text of the article.

ORCID авторов / ORCID of authors
М.М. Давыдов / M.M. Davydov: https://orcid.org/0000-0001-5038-9307
П.А. Зейналова / P.A. Zeynalova: https://orcid.org/0000-0003-1564-424X
А.А. Феденко / A.A. Fedenko: https://orcid.org/0000-0003-4927-5585

Конфликт интересов. Авторы заявляют об отсутствии конфликта интересов.
Conflict of interest. The authors declare no conflict of interest.

Финансирование. Работа выполнена без спонсорской поддержки.
Financing. The work was performed without external funding.

Статья поступила: 14.12.2021. **Принята к публикации:** 28.01.2022.
Article submitted: 14.12.2021. **Accepted for publication:** 28.01.2022.