CC BY 4.0

DOI: https://doi.org/10.17650/2782-3202-2026-6-2-33-40

Отказ от биопсии сторожевого лимфатического узла при раннем раке молочной железы: текущее исследование МНИОИ им. П.А. Герцена

Д.Ш. Джабраилова[1], Д.Б. Кодзоева[1], А.Д. Зикиряходжаев[1–3], К.В. Максимов[1], Ф.Н. Усов[4], Э.А. Лисицина[1], Ф.С. Хугаева[1], Н.Н. Волченко[1]

[1]Московский научно-исследовательский онкологический институт им. П.А. Герцена – филиал ФГБУ «Национальный медицинский исследовательский центр радиологии» Минздрава России; Россия, 125284 Москва, 2-й Боткинский пр-д, 3;
[2]ФГАОУ ВО «Российский университет дружбы народов им. Патриса Лумумбы»; Россия, 117198 Москва, ул. Миклухо-Маклая, 6;
[3]Институт профессионального образования ФГАОУ ВО Первый Московский государственный медицинский университет им. И.М. Сеченова Минздрава России (Сеченовский Университет); Россия, 119048 Москва, ул. Трубецкая, 8, стр. 2;
[4]Клинический госпиталь «Лапино» группы компаний «Мать и дитя»; Россия, 143081 Московская обл., д. Лапино, 1-е Успенское шоссе, 111

Контакты: *Джамиля Шринбековна Джабраилова dr_dzhabrailova@mail.ru*

Введение. *Биопсия сторожевого лимфатического узла (БСЛУ) – стандарт регионарного стадирования при раннем раке молочной железы (РМЖ). Однако результаты современных рандомизированных исследований (SOUND, INSEMA, NAUTILUS) демонстрируют возможность безопасной деэскалации аксиллярной хирургии у определенной группы пациенток с клиническим отсутствием поражения лимфатических узлов (cN0). С учетом низкой частоты метастатического поражения аксиллярных лимфатических узлов и ограниченной чувствительности БСЛУ данная процедура может быть чрезмерной у части пациенток.*
Цель исследования *– оценить онкологическую безопасность и клиническое влияние отказа от выполнения БСЛУ у пациенток с ранними стадиями РМЖ и клинически интактными аксиллярными лимфатическими узлами, а также определить подходы к оптимизации адъювантной терапии в данной когорте.*
Материалы и методы. *Проведено проспективное рандомизированное non-inferiority исследование на базе МНИОИ им. П. А. Герцена. Пациентки с ранним РМЖ (cTis–cT2, cN0) рандомизированы в соотношении 1:1 в группы с БСЛУ и без нее. У пациенток с cT1c–2 стадиями дополнительно выполняли интраоперационную тонкоигольную аспирационную биопсию сторожевого лимфатического узла по веерной методике. Первичная конечная точка – безрецидивная выживаемость. Вторичные конечные точки включали общую выживаемость, выживаемость без отдаленного метастазирования, частоту локорегионарных и аксиллярных рецидивов, а также показатели качества жизни.*
Результаты. *В предварительный анализ включена 151 пациентка. В группе cT1a–b без БСЛУ метастатического поражения лимфатических узлов не выявлено. В контрольной группе с БСЛУ метастазы обнаружены у 12,5 % пациенток, при этом во всех случаях поражение ограничивалось не более чем 1 лимфатическим узлом. В когорте cT1c–2 частота метастатического поражения составила 16,5 %. Результаты интраоперационной тонкоигольной аспирационной биопсии сторожевого лимфатического узла продемонстрировали чувствительность 57,1 %, специфичность 100 %, положительную прогностическую ценность 100 % и отрицательную прогностическую ценность 92,8 %. В исследуемой популяции преобладали благоприятные биологические подтипы опухоли (люминальные формы) и низкая/умеренная степень злокачественности.*
Заключение. *Предварительные результаты свидетельствуют о потенциальной онкологической безопасности отказа от БСЛУ у строго отобранных пациенток с ранним РМЖ и клиническим статусом cN0. Ключевым условием является тщательная предоперационная оценка регионарных лимфатических узлов с использованием методов визуализации. Необходимы дальнейший набор пациенток и длительное наблюдение для окончательной оценки отдаленных онкологических исходов и уточнения критериев деэскалации аксиллярной хирургии.*

Ключевые слова: *рак молочной железы, отказ от биопсии сторожевого лимфатического узла, деэскалация, интраоперационная тонкоигольная биопсия сторожевого лимфатического узла*

Для цитирования: *Джабраилова Д.Ш., Кодзоева Д.Б., Зикиряходжаев А.Д. и др. Отказ от биопсии сторожевого лимфатического узла при раннем раке молочной железы: текущее исследование МНИОИ им. П.А. Герцена. MD-Onco 2026;6(2):33–40. DOI: https://doi.org/10.17650/2782-3202-2026-6-2-33-40*

CC BY 4.0

Omission of sentinel lymph node biopsy in early-stage breast cancer: ongoing trial at the P.A. Herzen Moscow Oncology Research Institute

D.Sh. Dzhabrailova[1], D.B. Kodzoeva[1], A.D. Zikiryakhodzhaev[1–3], K.V. Maksimov[1], F.N. Usov[4], E.A. Lisitsina[1], F.S. Khugaeva[1], N.N. Volchenko[1]

[1]P.A. Hertsen Moscow Oncology Research Institute – branch of the National Medical Research Radiological Center, Ministry of Health of Russia; 3 2nd Botkinskiy Proezd, Moscow 125284, Russia;
[2]RUDN University; 6 Miklukho-Maklaya St., Moscow 117198, Russia;
[3]Institute of Professional Education, I.M. Sechenov First Moscow State Medical University, Ministry of Health of Russia (Sechenov University); Build. 2, 8 Trubetskaya St., Moscow 119048, Russia;
[4]Clinical Hospital "Lapino" of the "Mother and Child" Group of companies; 111 1st Uspenskoe Shosse, Lapino, Moscow region 143081, Russia

Contacts: *Djamilya Shrinbekovna Dzhabrailova dr_dzhabrailova@mail.ru*

Background. *Sentinel lymph node biopsy (SLNB) is the standard of regional staging in early-stage breast cancer (BC). However, contemporary randomized trials (SOUND, INSEMA, NAUTILUS) demonstrate the feasibility of safe axillary surgical de-escalation in a defined subset of patients with clinically node-negative (cN0) disease. Given the low rate of axillary lymph node metastases and the limited sensitivity of SLNB, this procedure may represent overtreatment in a proportion of patients.*
Aim. *To evaluate the oncological safety and clinical impact of SLNB omission in patients with early-stage breast cancer and clinically intact axillary lymph nodes, and to define approaches to adjuvant therapy optimization in this cohort.*
Materials and methods. *A prospective randomized non-inferiority trial is being conducted at the P.A. Herzen Moscow Oncology Research Institute. Patients with early-stage BC (cTis–cT2, cN0) were randomized 1:1 to SLNB or SLNB omission. In patients with cT1c–T2 disease, intraoperative fine-needle aspiration biopsy of the sentinel lymph node was additionally performed using a fan-shaped technique. The primary endpoint is disease-free survival. Secondary endpoints include overall survival, distant metastasis-free survival, locoregional and axillary recurrence rates, and quality-of-life characteristics.*
Results. *The preliminary analysis included 151 patients. In the cT1a–b cohort assigned to SLNB omission, no lymph node metastases were identified. In the SLNB control group, metastases were detected in 12.5 % of patients, with involvement limited to no more than one lymph node in all cases. In the cT1c–T2 cohort, the metastatic involvement rate was 16.5 %. Intraoperative fine-needle aspiration biopsy of the sentinel lymph node demonstrated a sensitivity of 57.1 %, specificity of 100 %, positive predictive value of 100 %, and negative predictive value of 92.8 %. Favorable biological subtypes (luminal tumors) and low-to-intermediate histological grades predominated in the study population.*
Conclusion. *Preliminary findings suggest potential oncological safety of SLNB omission in carefully selected patients with early-stage breast cancer and cN0 status. Rigorous preoperative axillary assessment using imaging modalities is a prerequisite. Further patient recruitment and extended follow-up are required to enable definitive evaluation of long-term oncological outcomes and to refine criteria for axillary surgical de-escalation.*

Keywords: *breast cancer, sentinel lymph node biopsy omission, de-escalation, intraoperative fine-needle aspiration of the sentinel lymph node*

For citation: *Dzhabrailova D.Sh., Kodzoeva D.B., Zikiryakhodzhaev A.D. et al. Omission of sentinel lymph node biopsy in early-stage breast cancer: ongoing trial at the P.A. Herzen Moscow Oncology Research Institute. MD-Onco 2026;6(2):33–40. (In Russ.).*

DOI: https://doi.org/10.17650/2782-3202-2026-6-2-33-40

Введение

Биопсия сторожевого лимфатического узла (БСЛУ) – стандартная процедура для регионарного стадирования при раннем раке молочной железы (РМЖ), играющая важную роль в определении прогноза у пациенток и выборе адъювантной терапии [1]. Тем не менее растущее количество научных данных указывает на то, что у отдельно отобранной группы пациенток от этой процедуры можно отказаться [2].

Результаты недавних исследований (SOUND, INSEMA, NAUTILUS) поставили вопрос о необходимости выполнения БСЛУ у пациенток с ранним РМЖ и благоприятными прогностическими признаками. У таких пациенток метастазы в сторожевом лимфатическом узле (СЛУ) выявляют примерно в 13–14 % случаев (в исследовании SOUND – 13,7 %) [3]. При этом методика БСЛУ не обладает 100 % чувствительностью: согласно данным метаанализа S. Pesek и соавт., у 9306 пациенток частота ложноотрицательных результатов составила около 7–9 % [4]. Таким образом, примерно у каждой 10–20-й пациентки метастазы в лимфатических узлах могут быть пропущены даже при выполнении БСЛУ. С учетом низкой частоты поражения аксиллярных лимфатических узлов у пациенток с ранними стадиями РМЖ и минимальной клинической значимости отрицательного аксиллярного статуса данная процедура может быть чрезмерной и приводить к ранним и поздним послеоперационным осложнениям, которых можно избежать [5, 6].

Результаты исследований по отказу от аксиллярной лимфодиссекции (АЛД) у пациенток с метастазами в СЛУ (ACOZOG Z0011) показали отличные результаты локального и системного контроля, несмотря на высокий риск поражения несторожевых лимфатических узлов [7].

CC BY 4.0

Впоследствии инициирован ряд исследований для определения влияния отказа от БСЛУ на отдаленные результаты терапии пациенток с ранними стадиями РМЖ. Результаты исследований SOUND и INSEMA показали превосходный контроль при 5-летнем наблюдении пациенток без клинически и инструментально подтвержденного поражения аксиллярных лимфатических узлов при отказе от БСЛУ [3, 8]. I. Barco и соавт. оценили эффективность цитологического исследования после интраоперационной тонкоигольной аспирационной биопсии (ТАБ) СЛУ по сравнению с его удалением с последующим гистологическим исследованием; в отношении выявления пациенток, которые получат преимущество от выполнения АЛД, авторы достигли 100 % чувствительности и 100 % отрицательной прогностической ценности [9].

Цель исследования – оценка безопасности и клинического влияния отказа от БСЛУ у пациенток с ранними стадиями РМЖ и клиническим отсутствием поражения аксиллярных лимфатических узлов в российской популяции, а также оптимизация отказа от БСЛУ в контексте выбора адъювантной терапии.

Материалы и методы

Проведено проспективное рандомизированное non-inferiority исследование. Рандомизацию осуществляли в соотношении 1:1 методом компьютерной генерации случайных чисел с применением блочной рандомизации (размер блока 4). Стратификационные факторы: клиническая стадия опухоли (cTis/cT1a–b/cT1c–T2), молекулярный биологический подтип (люминальный HER2$^-$/HER2$^+$/тройной негативный) и планируемый объем хирургического вмешательства (органосохраняющая операция/мастэктомия). Методология стратификации соответствует подходам, применявшимся в ключевых исследованиях по аксиллярной деэскалации [3, 8]. Дизайн исследования представлен на рис. 1.

Конечные точки:

- первичная конечная точка – безрецидивная выживаемость;
- вторичные конечные точки: общая выживаемость, выживаемость без отдаленного метастазирования, частота локорегионарных и аксиллярных рецидивов, оценка качества жизни.

Набор пациентов осуществляли на базе отделения онкологии и реконструктивно-пластической хирургии МНИОИ им. П.А. Герцена. В группе пациенток с cT1c–2 выполняли интраоперационную ТАБ СЛУ, определяемого стандартными методами (радиоизотопный, флуоресцентное картирование). Интраоперационная ТАБ представляет собой веерную пункцию лимфатического узла *in vivo* с последующим удалением или без него.

Критерии включения:

- возраст ≥18 лет;
- ранний РМЖ (cTis (протоковая карцинома *in situ* (DCIS)), cT1–2, cN0) вне зависимости от молекулярного подтипа;
- степени злокачественности G1–G2;
- на 1-м этапе показано хирургическое лечение;
- размер опухоли <3 см по данным клинико-инструментального обследования;

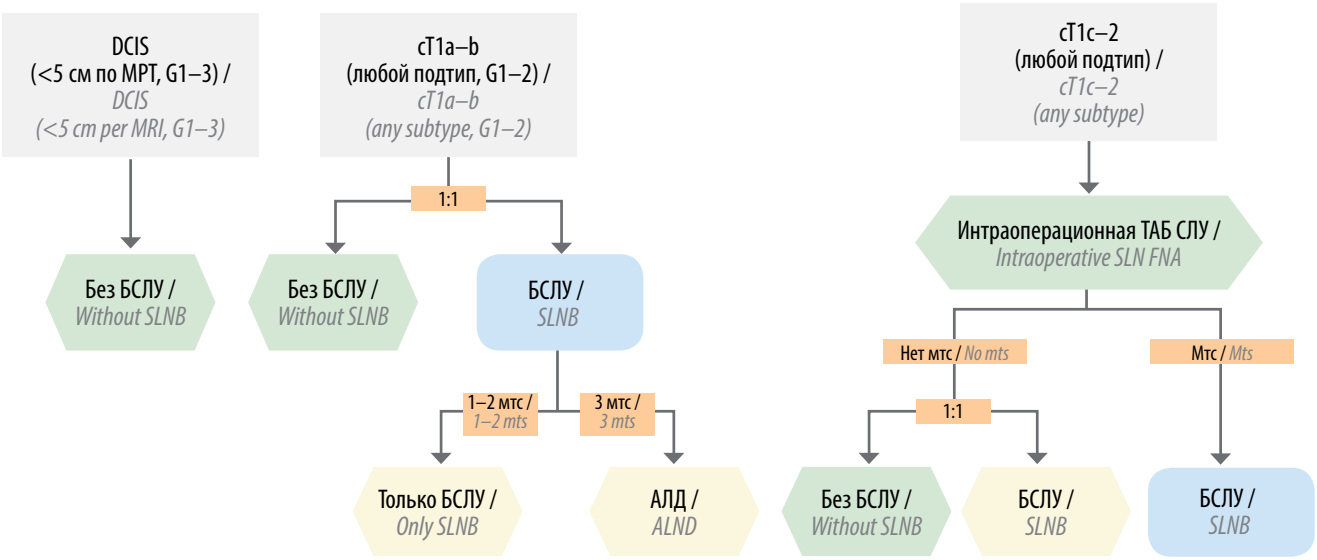

Рис. 1. *Алгоритм включения пациенток в исследование при разных исходных cT-стадиях. DCIS – протоковая карцинома in situ; МРТ – магнитно-резонансная томография; БСЛУ – биопсия сторожевого лимфатического узла; мтс – метастаз; АЛД – аксиллярная лимфодиссекция; ТАБ – тонкоигольная аспирационная биопсия; СЛУ – сторожевой лимфатический узел*

Fig. 1. *Algorithm of inclusion of patients with varying initial cT stages in the study. DCIS – ductal carcinoma in situ; MRI – magnetic resonance imaging; SLNB – sentinel lymph node biopsy; mts – metastasis; ALND – axillary lymph node dissection; FNA – fine needle aspiration; SLN – sentinel lymph node*

CC BY 4.0

- площадь поражения при DCIS ≤5 см по данным магнитно-резонансной томографии (МРТ) молочной железы с внутривенным контрастированием;
- ультразвуковое исследование регионарных зон с обязательным выполнением предоперационной ТАБ аксиллярного лимфатического узла;
- интраоперационная ТАБ СЛУ при cT1c–2;
- отсутствие тяжелых сопутствующих заболеваний, препятствующих повторному хирургическому вмешательству и/или лучевой терапии;
- радикальный характер проведенного оперативного вмешательства (R0).

Таблица 1. *Характеристики пациенток*

Table 1. *Characteristics of the patients*

Характеристика Characteristic	Без БСЛУ (cT1a–b; *n* = 22) Without SLNB (cT1a–b; *n* = 22)	БСЛУ (cT1a–b; *n* = 24) With SLNB (cT1a–b; *n* = 24)	ТАБ СЛУ (cT1c–2; *n* = 91) With SLN FNA (cT1c–2; *n* = 91)	Без БСЛУ (DCIS; *n* = 14) Without SLNB (DCIS; *n* = 14)
Средний возраст, лет Mean age, years	63,1	58	51,8	50,6
Подтип, *n* (%): Subtype, *n* (%):				
люминальный A luminal A	12 (54,5)	11 (45,83)	31 (34,1)	
люминальный B HER2$^-$ luminal B HER2$^-$	10 (45,5)	7 (29,17)	52 (57,1)	ER$^+$: 11 (78,6);
люминальный B HER2$^+$ luminal B HER2$^+$	0	1 (4,17)	4 (4,4)	ER$^-$: 3 (21,4)
нелюминальный HER2$^+$ non-luminal HER2$^+$	0	2 (8,33)	0	
тройной негативный triple negative	0	3 (12,50)	4 (4,4)	
Степень, *n* (%): Grade, *n* (%):				
G1	7 (33,3)	6 (25,0)	10 (11,0)	2 (14,3)
G2	14 (66,7)	14 (58,3)	67 (73,6)	7 (50,0)
G3	0	4 (16,7)	14 (15,4)	5 (35,7)
Гистологический подтип, *n* (%): Histological subtype, *n* (%):				
протоковый ductal	20 (91)	20 (83,4)	70 (76,9)	14 (100)
дольковый lobular	1 (4,5)	2 (8,3)	7 (7,7)	0
другой other	1 (4,5)	2 (8,3)	14 (15,4)	–
pT, *n* (%):				
1a	1 (4,5)	2 (8,34)	3 (3,3)	
1b	19 (86,4)	11 (45,83)	16 (17,6)	–
1c	2 (9,1)	11 (45,83)	53 (58,2)	
2	0	0	19 (20,9)	
pN, *n* (%):				
0		21 (87,5)	76 (83,5)	
1	–	2 (8,3)	14 (15,4)	–
микрометастазы micrometastases		1 (4,2)	1 (1,1)	
Ki-67, *n* (%):				
≤20 %	12 (54,5)	13 (54,17)	31 (34,1)	–
>20 %	10 (45,5)	11 (45,83)	60 (65,9)	
Вид хирургического вмешательства, *n* (%): Type of surgical intervention, *n* (%):				
органосохраняющая операция organ-sparing surgery	22 (100)	20 (83,3)	64 (70,3)	12 (85,7)
мастэктомия mastectomy	0	4 (16,7)	27 (29,7)	2 (14,3)

Примечание. *БСЛУ – биопсия сторожевого лимфатического узла; ТАБ – тонкоигольная аспирационная биопсия; СЛУ – сторожевой лимфатический узел; DCIS – протоковая карцинома in situ.*
Note. *SLNB – sentinel lymph node biopsy; FNA – fine needle aspiration; SLN – sentinel lymph node; DCIS – ductal carcinoma in situ.*

CC BY 4.0

Критерии исключения:

- отказ пациентки от участия в исследовании/отсутствие информированного согласия на участие в исследовании;
- группа высокого риска (большая площадь поражения при DCIS (>5 см по данным МРТ), размер опухоли >3 см при инвазивной карциноме, и/или G3 по данным морфологического исследования);
- мультицентричная/мультифокальная форма РМЖ;
- злокачественные новообразования контралатеральной молочной железы, органов другой локализации;
- признаки поражения аксиллярных лимфатических узлов по данным предоперационного клинико-рентгено-сонографического обследования.

Результаты

Проведен первичный анализ характеристик пациенток (n = 151) (табл. 1). В группу отказа от БСЛУ при DCIS включены 14 пациенток, при T1a–b – 22, в контрольной группе БСЛУ при cT1a–b – 24.

Средний возраст пациенток составил 54,4 ± 13,6 года. Пациенток в пременопаузе было больше в группе БСЛУ, однако эта разница статистически незначима (средний возраст 58,0 года *vs.* 63,1 года; p = 0,21).

В группе DCIS без БСЛУ при предоперационной клинико-рентгено-сонографической оценке средний размер опухоли по данным МРТ составил 23,0 мм, при маммографии – 14,5 мм. При патоморфологической оценке средний размер поражения составил 15,4 мм. Ни в одном случае не произошло послеоперационной конверсии в инвазивный рак. Большинство опухолей представлены гормоночувствительными подтипами (78,6 %).

В группе cT1a–b без БСЛУ у 100 % пациенток установлена клиническая cT1b стадия, при этом средний размер опухоли по клинико-инструментальным данным составил 8,2 мм, а при плановом патоморфологическом исследовании – 8,0 мм. В данную группу вошли только пациентки с люминальным А (54,5 %) и люминальным В HER2⁻ (45,5 %) подтипами. При предоперационной ТАБ аксиллярного лимфатического узла ни у одной пациентки не выявлено поражения регионарных лимфатических узлов.

В группе cT1a–b с БСЛУ средний размер опухоли при клинико-инструментальной оценке составил 8,7 мм, при патоморфологической оценке – 10,0 мм. При срочном интраоперационном исследовании метастаз в СЛУ выявлен у 1 пациентки, она исключена из группы. При плановом патоморфологическом исследовании апгрейд в pT1c стадию произошел у 11 (47,8 %) пациенток. Среднее число удаленных лимфатических узлов составило 2,6, при этом у 2 пациенток обнаружены макрометастазы в СЛУ и у 1 – микрометастаз, не выявленные интраоперационно. Число пораженных лимфатических узлов у каждой пациентки составило не более 1.

В группе интраоперационной ТАБ СЛУ набрана группа пациенток с последующим удалением СЛУ (n = 91). Среди них у 65 (71,4 %) пациенток отмечена cT1c стадия, у 26 (28,6 %) – cT2. Средний размер опухоли по данным клинико-инструментального исследования составил 17 мм, по данным патоморфологического исследования – 16,3 мм. Среднее число удаленных СЛУ составило 2,33. При плановом патоморфологическом исследовании метастазы в удаленных лимфатических узлах выявлены у 15 (16,5 %) пациенток, представленные преимущественно макрометастазами (14/15). Среднее число пораженных лимфатических узлов у 1 пациентки составило 1,14.

При оценке диагностической ценности метода интраоперационной ТАБ чувствительность составила 57,1 % (8/14), специфичность – 100 % (77/77), положительная прогностическая ценность – 100 %, отрицательная прогностическая ценность – 92,7 % (табл. 2).

Таблица 2. *Результаты сравнения чувствительности, специфичности, положительной (PPV) и отрицательной (NPV) прогностической ценности при сравнении стандартной интраоперационной БСЛУ и ТАБ СЛУ с плановым гистологическим исследованием СЛУ, %*

Table 2. *Results of comparison of sensitivity, specificity, positive (PPV) and negative (NPV) predictive values for standard intraoperative SLNB and SLN FNA with elective histological SLN examination, %*

Процедура Procedure	Чувствительность Sensitivity	Специфичность Specificity	PPV	NPV
Интраоперационная БСЛУ Intraoperative SLNB	63,2	98,6	92,3	91,0
ТАБ СЛУ SLN FNA	57,1	100	100	92,8

Примечание. *БСЛУ – биопсия сторожевого лимфатического узла; ТАБ – тонкоигольная аспирационная биопсия; СЛУ – сторожевой лимфатический узел.*
Note. *SLNB – sentinel lymph node biopsy; FNA – fine needle aspiration; SLN – sentinel lymph node.*

CC BY 4.0

Обсуждение

Наши данные дополняют современную тенденцию деэскалации аксиллярной хирургии при раннем РМЖ. В рандомизированном исследовании SOUND у пациенток с размером опухоли ≤2 см и отсутствием поражения аксиллярных лимфатических узлов при ультразвуковом исследовании отказ от любого вида оперативного вмешательства в регионарной области не привел к ухудшению онкологических результатов (5-летняя выживаемость без отдаленного метастазирования составила 98,0 % *vs.* 97,7 %; non-inferiority достигнуто); при этом в контрольной группе с БСЛУ частота обнаружения метастазов в лимфатических узлах достигла 13,7 %. Тем не менее кумулятивная частота аксиллярных рецидивов в группе без БСЛУ составила всего 0,4 % за 5 лет [3].

Параллельно опубликованы результаты исследования INSEMA, в котором 5-летняя выживаемость без инвазивного заболевания в группах с БСЛУ и без нее составила 91,7 и 91,9 %, а общая выживаемость – 96,9 и 98,2 % соответственно [8]. При сопоставимой онкологической безопасности отказа от БСЛУ хирургические осложнения, такие как лимфедема и дисфункция плечевого сустава, встречались значительно реже: лимфедема – приблизительно у 5–7 % пациенток после БСЛУ по сравнению с 20–25 % после АЛД; в исследовании AMAROS частота лимфедемы при 5-летнем наблюдении составила 23 % в группе лимфодиссекции против 11 % в группе лучевой терапии в регионарных зонах [8, 10, 11].

В обоих исследованиях чаще встречались пациентки с благоприятными признаками опухоли: средний возраст в исследовании INSEMA составил 62 года, а в SOUND – 60 лет. Пациентки были преимущественно с гормоночувствительным $HER2^-$-заболеванием (95,2 и 93,7 % соответственно), G1 и G2 степеней злокачественности (96,1 и 82,1 % соответственно); всем пациенткам выполняли органосохраняющее лечение [3, 8].

В нашей работе при плановом исследовании метастазы в СЛУ обнаружены у 3 пациенток, что составило 12,5 % (5/24). Эти показатели совпадают с данными исследования SOUND, несмотря на малый объем выборки. Вопрос клинического значения оставленных метастатически пораженных лимфатических узлов в регионарной области остается открытым, однако в некоторых исторических исследованиях частично дан на него ответ. В исследовании ACOSOG Z0011 при выявлении 1–2 метастазов в СЛУ отказ от дальнейшей АЛД не привел к ухудшению 10-летних показателей отдаленной выживаемости [7]. В исследовании AMAROS показана сопоставимость результатов лучевой терапии регионарной области без АЛД с полной лимфодиссекцией; также выявлено, что выполнение только лучевой терапии приводило к меньшей частоте осложнений [10].

Что касается DCIS, в рекомендациях Национальной всеобщей онкологической сети v.5.2025 указано на необходимость отказаться от БСЛУ при органосохраняющей операции и выполнять ее только при мастэктомии [12]. Однако риск апгрейда после патоморфологического исследования операционного материала в инвазивный рак остается высоким (10–50 % согласно данным мировой литературы), коррелируя с протяженностью зоны поражения по результатам МРТ [13, 14]. Степень злокачественности влияет на частоту конверсии в инвазивный рак, которая реже всего встречается при низкой степени DCIS, однако при средней и высокой степенях – примерно одинаково. Частота поражения лимфатических узлов при этом достигала около 17 % всех инвазивных конверсий, и также чаще встречалась в группе высокой степени DCIS (63 %) [15]. Таким образом, мы сформулировали 2 критерия безопасного отказа от БСЛУ при DCIS: площадь поражения по данным МРТ <50 мм и DCIS низкой или средней степени злокачественности.

Только в 1 исследовании оценивали эффективность использования интраоперационной ТАБ СЛУ. I. Barco и соавт. проводили трехуровневый анализ с участием 125 пациенток. При сравнении с патоморфологической картиной чувствительность метода составила 36,4 %, специфичность – 99,0 %, положительная прогностическая ценность – 100 %, отрицательная прогностическая ценность – 87,9 %, что немного ниже, чем в нашем исследовании [9].

Роль лучевой терапии при отказе от БСЛУ остается центральной: в исследования SOUND и INSEMA включены пациентки, которым выполнили органосохраняющую операцию, и стандартная практика предполагает выполнение лучевой терапии на резецированную молочную железу после органосохраняющих вмешательств. Обновленные рекомендации ASCO (American Society of Clinical Oncology, Американское общество клинической онкологии) допускают отказ от рутинной БСЛУ в строго отобранных случаях (≥50 лет, $HR^+/HER2^-$, G1–2, ≤2 см, отсутствие подозрительных лимфатических узлов по данным ультразвукового исследования, выполнение органосохраняющей операции) [16]. Наши данные укрепляют доказательную базу для такого подхода в российской популяции. Для мастэктомии доказательств безопасности отказа от БСЛУ пока недостаточно – руководства не рекомендуют рутинно отказываться от БСЛУ при первичной мастэктомии [12].

Отдельного рассмотрения заслуживают подходы к назначению адъювантной системной терапии у пациенток, которым не выполняли хирургическое стадирование аксиллярной области, – один из ключевых предметов дискуссии после публикации данных SOUND и INSEMA. В исследовании SOUND подходы к системному лечению в обеих группах были сопоставимы: у подавляющего большинства пациенток

CC BY 4.0

(>96 %) с HR^+-заболеванием основой адъювантного лечения являлась эндокринотерапия, а отказ от аксиллярного стадирования не повлек изменений в тактике системной терапии [3]. Для современного принятия решений об адъювантной химиотерапии у пациенток с люминальным HER2 -РМЖ ключевым инструментом служат тесты геномного профилирования. В исследовании TAILORx у пациенток с люминальным $HER2^-$-РМЖ, отсутствием поражения лимфатических узлов и значением риска рецидива по Oncotype DX 0–25 баллов эндокринная монотерапия оказалась эквивалентна комбинации химио- и эндокринотерапии [17]. В исследовании RxPONDER установлено, что у постменопаузальных пациенток с люминальным $HER2^-$-РМЖ, наличием 1–3 метастазов в лимфатических узлах и риском рецидива ≤25 баллов добавление химиотерапии к эндокринотерапии не увеличивало выживаемость без инвазивного заболевания [18].

Данные результаты подтверждают, что у пациенток с биологическим профилем, характерным для когорт нашего исследования (преимущественно люминальный $HER2^-$-подтип, G1–2, cT1), аксиллярный статус не является определяющим фактором при выборе адъювантного системного лечения. В нашем исследовании пациентки без хирургического стадирования аксиллярной области получали адъювантную терапию в соответствии с клинико-биологическим профилем опухоли – подходом, согласующимся с концепцией исследований SOUND и INSEMA и поддерживаемым обновленными рекомендациями ASCO 2025 [16].

Заключение

Результаты предварительного анализа данных нашего рандомизированного исследования показывают, что у тщательно отобранных пациенток с ранним РМЖ и клиническим отсутствием поражения регионарных лимфатических узлов отказ от БСЛУ выполним и потенциально онкологически безопасен. В контрольной группе с БСЛУ выявлено 5/24 (20,8 %) поражений СЛУ, при этом у каждой пациентки – не более 1 пораженного лимфатического узла. Ключевыми условиями являются строгое предоперационное исследование регионарных областей (ультразвуковое исследование регионарных зон с обязательной ТАБ подозрительных лимфатических узлов) и принятие решений об адъювантной терапии на основании клинико-диагностического статуса лимфатических узлов и в тех случаях, когда это клинически оправданно. Продолжающийся набор пациенток и наблюдение показателей безрецидивной, общей выживаемости, частоты аксиллярных рецидивов и качества жизни позволят уточнить критерии отказа от БСЛУ и адаптировать их для российской практики.

ЛИТЕРАТУРА / REFERENCES

1. Rovera F., Frattini F., Marelli M. et al. Axillary sentinel lymph node biopsy: an overview. Int J Surg 2008;6(Suppl 1):S109–12. DOI: 10.1016/j.ijsu.2008.12.008
2. Lucocq J., Baig H., Elder K. et al. Feasibility of the omission of axillary surgery in node-negative early breast cancer: a systematic review and meta-analysis. Breast 2025;83:104559. DOI: 10.1016/j.breast.2025.104559
3. Gentilini O.D., Botteri E., Sangalli C. et al. Sentinel lymph node biopsy *vs* no axillary surgery in patients with small breast cancer and negative results on ultrasonography of axillary lymph nodes. JAMA Oncol 2023;9(11):1557–64. DOI: 10.1001/jamaoncol.2023.3759
4. Pesek S., Ashikaga T., Krag L.E., Krag D. The false-negative rate of sentinel node biopsy in patients with breast cancer: a meta-analysis. World J Surg 2012;36(9):2239–51. DOI: 10.1007/s00268-012-1623-z
5. Wanis K.N., Mitchell M.P., Giordano S.H. et al. Implications of omitting sentinel lymph node biopsy on adjuvant decision making for patients with small breast cancers. Cancer 2025;131(11):e35910. DOI: 10.1002/cncr.35910.
6. Verbelen H., Tjalma W., Meirte J., Gebruers N. Long-term morbidity after a negative sentinel node in breast cancer patients. Eur J Cancer Care (Engl) 2019;28(5). DOI: 10.1111/ecc.13077
7. Giuliano A.E., Ballman K.V., McCall L. et al. Effect of axillary dissection *vs* no axillary dissection on 10-year overall survival among women with invasive breast cancer and sentinel node metastasis: the ACOSOG Z0011 (Alliance) randomized clinical trial. JAMA 2017;318(10):918–26. DOI: 10.1001/jama.2017.11470
8. Reimer T., Stachs A., Veselinovic K. et al. Axillary surgery in breast cancer – primary results of the INSEMA trial. N Engl J Med 2025;392(11):1051–64. DOI: 10.1056/NEJMoa2412063
9. Barco I., García A., Vallejo E. et al. Can intraoperative sentinel node fine-needle aspiration biopsy replace sentinel node biopsy in early-stage breast cancer patients undergoing breast-conserving surgery? Clin Transl Oncol 2025;27(12):4426–9. DOI: 10.1007/s12094-025-03961-7
10. Donker M., van Tienhoven G., Straver M.E. et al. Radiotherapy or surgery of the axilla after a positive sentinel node in breast cancer (EORTC 10981–22023 AMAROS): a randomised, multicentre, open-label, phase 3 non-inferiority trial. Lancet Oncol 2014;15(12):1303–10. DOI: 10.1016/S1470-2045(14)70460-7
11. DiSipio T., Rye S., Newman B., Hayes S.C. Incidence of unilateral arm lymphoedema after breast cancer: a systematic review and meta-analysis. Lancet Oncol 2013;14(6):500–15. DOI: 10.1016/S1470-2045(13)70076-7
12. National Comprehensive Cancer Network. Breast cancer (version 5.2025). 2025. Available from: https://www.nccn.org/professionals/physician_gls/pdf/breast.pdf (accessed November 10, 2025)
13. Duan C., Du J., Zhu L. et al. The DCIS-IBC guide board on predicting postoperative upgrading in breast ductal carcinoma *in situ*: clinical insights from a multicenter study. Breast Cancer Res Treat 2025;213(1):101–14. DOI: 10.1007/s10549-025-07763-x
14. Miceli R., Gao Y., Qian K., Heller S.L. Predicting upgrade of ductal carcinoma *in situ* to invasive breast cancer at surgery with ultrafast imaging. Am J Roentgenol 2023;221(1):34–43. DOI: 10.2214/AJR.22.28698
15. Podoll M.B., Reisenbichler E.S., Roland L. et al. Feasibility of the less is more approach in treating low–risk ductal carcinoma *in situ* diagnosed on core needle biopsy: ten-year review of ductal carcinoma *in situ* upgraded to invasion at surgery. Arch Pathol Lab Med 2018;142(9):1120–6. DOI: 10.5858/arpa.2017-0268-OA
16. Park K.U., Somerfield M.R., Anne N. et al. Sentinel lymph node biopsy in early-stage breast cancer: ASCO guideline update. J Clin Oncol 2025;43(14):1720–41. DOI: 10.1200/JCO-25-00099

CC BY 4.0

17. Sparano J.A., Gray R.J., Makower D.F. et al. Adjuvant chemotherapy guided by a 21-gene expression assay in breast cancer. N Engl J Med 2018;379(2):111–21. DOI: 10.1056/NEJMoa1804710
18. Kalinsky K., Barlow W.E., Gralow J.R. et al. 21-gene assay to inform chemotherapy benefit in node-positive breast cancer. N Engl J Med 2021;385(25):2336–47. DOI: 10.1056/NEJMoa2108873

Вклад авторов
Авторы подтверждают соответствие своего авторства международным критериям ICMJE. Наибольший вклад распределен следующим образом:
Д.Ш. Джабраилова: разработка концепции исследования, анализ и интерпретация данных, написание текста статьи;
Д.Б. Кодзоева: анализ и интерпретация данных, написание текста статьи;
А.Д. Зикиряходжаев: разработка концепции и дизайна исследования, научное редактирование;
К.В. Максимов: обзор публикаций по теме статьи, техническое редактирование, оформление списка литературы;
Ф.Н. Усов, Н.Н. Волченко: научное редактирование;
Э.А. Лисицина, Ф.С. Хугаева: статистический анализ, научное редактирование.
Authors' contributions
All authors confirm their authorship according to the ICMJE international criteria. The largest contribution is distributed as follows:
D.Sh. Dzhabrailova: concept development, data analysis and interpretation, article writing;
D.B. Kodzoeva: data analysis and interpretation, article writing;
A.D. Zikiryakhodzhaev: concept and design development, scientific editing;
K.V. Maksimov: review of publications on the article topic, technical editing, reference design;
F.N. Usov, N.N. Volchenko: scientific editing;
E.A. Lisitsina, F.S. Khugaeva: statistical analysis, scientific editing.

ORCID авторов / ORCID of authors
Д.Ш. Джабраилова / D.Sh. Dzhabrailova: https://orcid.org/0000-0002-7283-2530
Д.Б. Кодзоева / D.B. Kodzoeva: https://orcid.org/0009-0005-4257-3530
А.Д. Зикиряходжаев / A.D. Zikiryakhodzhaev: https://orcid.org/0000-0001-7141-2502
К.В. Максимов / K.V. Maksimov: https://orcid.org/0000-0001-8783-9738
Ф.Н. Усов / F.N. Usov: https://orcid.org/0000-0001-9510-1434
Э.А. Лисицина / E.A. Lisitsina: https://orcid.org/0000-0003-0870-4857
Ф.С. Хугаева / F.S. Khugaeva: https://orcid.org/0000-0001-9749-0445
Н.Н. Волченко / N.N. Volchenko: https://orcid.org/0000-0002-4873-4455

Конфликт интересов. Авторы заявляют об отсутствии конфликта интересов.
Conflict of interest. The authors declare no conflict of interest.

Финансирование. Исследование проведено без спонсорской поддержки.
Funding. The study was performed without external funding.

Соблюдение прав пациентов и правил биоэтики
Протокол исследования одобрен комитетом по биомедицинской этике Московского научно-исследовательского онкологического института им. П.А. Герцена – филиала ФГБУ «Национальный медицинский исследовательский центр радиологии» Минздрава России.
Все пациентки подписали информированное согласие на участие в исследовании.
Compliance with patient rights and principles of bioethics
The study protocol was approved by the biomedical ethics committee of P.A. Hertsen Moscow Oncology Research Institute – branch of the National Medical Research Radiological Center, Ministry of Health of Russia.
All patients gave written informed consent to participate in the study.

Статья поступила: 11.05.2026. **Принята к публикации:** 22.06.2026. **Опубликована онлайн:** 20.08.2026.
Article submitted: 11.05.2026. **Accepted for publication:** 22.06.2026. Published online: 20.08.2026.